

Reconstrucción de Rebordes Severamente Atrofiados: Caso Clínico

Reconstruction of Severely Border Atrophied: Clinical Case

Brierley N¹, Cabello J², Iribarra R², González H³

RESUMEN

La reconstrucción de rebordes utilizando mallas de titanio en conjunto con injertos de hueso autólogo es una técnica predecible, que nos permite mejorar condiciones anatómicas que imposibilitan la inserción de implantes o los factores estéticos adverso, sobre todo en defectos óseos verticales. Se presenta un caso clínico de una paciente con un marcado colapso del reborde en el sector antero superior la cual es sometida a una reconstrucción con malla y hueso autólogo, para posteriormente insertar implantes oseointegrados y confeccionar una prótesis fija de carga progresiva.

Rev. Clin. Periodoncia Implantol. Rehabíl. Oral Vol. 2(2); 82-85, 2009.

Palabras clave: Injerto de hueso autólogo, malla de titanio, defectos oseos verticales.

ABSTRACT

The osseous border reconstruction with titanium mesh together with autolog osseous grafting, is a predictable technique that permit improve the anatomic conditions that don't permit the implant insertion or the adverse esthetic factors, specially in vertical bone defects. It show a case of one patient with a marked collapse of the anterior border in the maxilla, that it is subject to reconstruction using mesh and autolog osseous, and subsequently insert osseointegrated implantes and a fixed prosthetic of progressive load.

Rev. Clin. Periodoncia Implantol. Rehabíl. Oral Vol. 2(2); 82-85, 2009.

Key words: Autolog osseous grafting, titanium mesh, vertical bone defects.

INTRODUCCIÓN

La ausencia de dientes ya sea producto de la acción de la caries, enfermedad periodontal o traumatismo, no solamente produce la pérdida de una corona y una raíz, sino que también, de encía y hueso, lo que puede conllevar a un defecto óseo que imposibilite la inserción de implantes.

De los defectos óseos, los más difíciles de solucionar son los de tipo vertical, en que las técnicas quirúrgicas se enfrentan a una remodelación y reabsorción de los injertos que puede alcanzar un alto porcentaje.

Como alternativa quirúrgica, disponemos de elementos rígidos como las mallas de titanio que permiten disminuir el grado de reabsorción del injerto, posibilitando la inserción futura de implantes oseointegrados.

El siguiente trabajo, documenta el caso clínico de una paciente con severo defecto óseo vertical del sector anterior, la cual fue sometida a una cirugía de reconstrucción de reborde utilizando malla de titanio en conjunto con hueso autólogo.

ANTECEDENTES

La ley de Wolf establece su principio de conservación de estructuras orgánicas según su función. Dicho principio establece que las estructuras biológicas están presentes cuando existe una función asociada a ellas. Si dicha función no está presente, el organismo no invertirá recursos estructurales ni energéticos en su conservación, iniciando un proceso de reabsorción^(1,2,3). Este proceso es claramente identificado en el ámbito odontológico, donde al realizar una exodoncia vemos que inevitablemente se produce un colapso del reborde⁽⁴⁾. Este puede ser tan marcado que incluso puede inavilbar la posibilidad de insertar implantes o su rehabilitación ser un fracaso desde el punto de vista estético y/o funcional⁽⁵⁾.

Para analizar mejor la problemática de la reabsorción de reborde, estos defectos podemos clasificarlos como de tipo horizontal y vertical, dependiendo de cuantas paredes óseas se encuentren afectadas (Figura 1). Estos últimos son los de mayor dificultad quirúrgica de resolver, debido a que la tensión superficial del colgajo genera una activación osteoclastica de la superficie del injerto⁽⁶⁻⁹⁾.

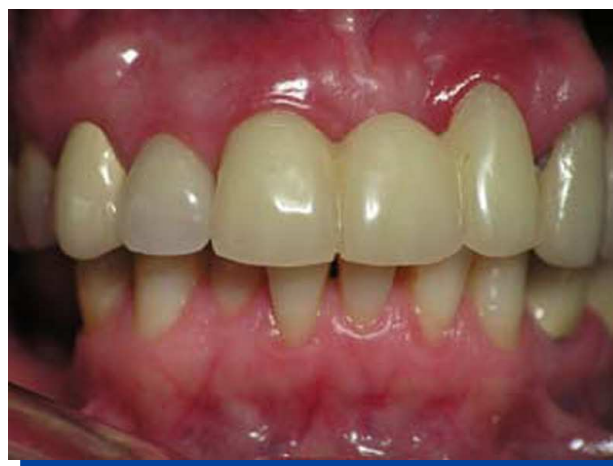

Figura 1. Prótesis fija provisoria totalmente infiltrada.

Para evitar esto, existe disponible una variedad de dispositivos rígidos tipo mallas que permiten aliviar esta tensión superficial del colgajo, permitiendo una maduración del injerto que es colocado debajo de esta. Además se dispone de membranas reforzadas con alambres de titanio que permiten obtener este mismo efecto^(6,7).

A fin de lograr una mayor disponibilidad de hueso injertado,

1. Especialista en Implantología Buco Maxilo Facial, Instructor Prótesis Fija, Facultad Odontología Universidad de Chile. Chile.
2. Especialista en Rehabilitación Oral. Ex Docente Facultad de Odontología, Universidad de Chile. Chile.
3. Especialista en Rehabilitación Oral, Docente Facultad de Odontología Universidad de San Sebastián. Chile.

muchos estudios recomiendan la utilización de tipo autógeno por su mayor valor biológico, en conjunto con materiales de relleno con propiedades osteoconductoras⁽⁶⁾. Si disponemos solo de materiales con propiedades osteoconductoras, lograremos la formación de un hueso pobremente mineralizado, donde la mayor formación de travéculas óseas estará en relación con la cercanía del hueso receptor del paciente, por lo que esta alternativa nos parece francamente contraindicada⁽⁷⁾.

Tenemos la posibilidad de utilizar hueso autólogo en forma de bloque o particulado, presentando ciertas ventajas este último: se facilita notablemente la adaptación del injerto al sitio receptor, ya que la falta de este aumenta considerablemente la formación de tejido conjuntivo; al estar particulado, el proceso de angiogénesis es más rápido, ya que los pequeños vasos en formación pueden a través fácilmente los espacios existente entre las partículas, en comparación a un bloque, en que debe existir reabsorción parcial del injerto para permitir la neoformación de vasos, esto último además acelera el proceso de liberación de factores de crecimiento y de BMP⁽¹¹⁾. La desventaja de los injertos particulados es que podrían sufrir un proceso de reabsorción más rápido en comparación a un bloque cuando estos no se encuentran cubiertos por una estructura rígida⁽⁸⁾.

En relación a las mallas de titanio, estas deben presentar ciertas características que faciliten su manipulación en pabellón: deben moldeables, fáciles de cortar y si propiedades de memoria elástica. Las más utilizadas son aquellas en forma de panal de abeja, que permiten fácilmente la estabilización mediante microtornillos y permiten el entrecruzamiento de tejido conjuntivo entre ambos lados aumentando aun más su estabilidad. Estudios demuestran resultados contrarios en cuanto a la exposición de estas, encontrando casos en los cuales no existe ninguna variación de las ganancias de niveles óseos cuando la malla sufrió una exposición espontánea⁽⁹⁾. Sin embargo, se recomienda realizar todas las maniobras necesarias para evitarlas, como lo son realizar colgajos de incisiones y base amplia, periostiotomía, adaptar la malla completamente al reborde y eliminar zonas agudas que pudieran facilitar su exposición⁽⁹⁾.

La mayoría de los artículos analizados, no utilizan membranas para regeneración ósea guiada (ROG) con propiedades semi permeables. Al utilizar hueso autólogo, este es capaz de liberar factores de crecimiento y BMP, responsables de inducir cambios en células mesenquimáticas para inducir las a osteoprogenitoras, muchas de las cuales se encuentran en el colgajo ubicado encima de la malla⁽⁹⁾. De existir una membrana para ROG, estaríamos interviniendo en el proceso de migración celular hacia el interior del injerto, disminuyendo considerablemente la población de células con capacidad de formar hueso, por lo que consideramos innecesario realizar esta medida cuando utilizamos injerto autólogo.

Una vez insertado el injerto se debe esperar un periodo en el cual este sufra un proceso de remodelación y recambio de aproximadamente seis meses, después del cual existe formación de una capa de tejido conectivo inmediatamente debajo de la malla, denominada por algunos autores como pseuperiostio, la cual es muy útil si se quiere realizar alguna corrección muco gingival⁽⁸⁾. La inserción de implantes debería ser desfasada un mes entre el retiro de la malla y la postura de estos.

CASO CLÍNICO

En marzo de 2005 consulta una paciente de 46 años, sistemáticamente sana. Al examen intraoral presenta gingivitis generalizada, con sonrisa gingival y una prótesis fija plural con inserción en dientes 1.1 y 2.2 con intermediario 2.1 totalmente suelta con caries en los pilares (Figura 1). Al examen radiográfico se observan restos radiculares rodeados de zonas osteolíticas. Se realizan las exodoncias respectivas y se construye una prótesis parcial removible acrílica y se observa un severo colapso del reborde en sentido vertical (Figura 2).

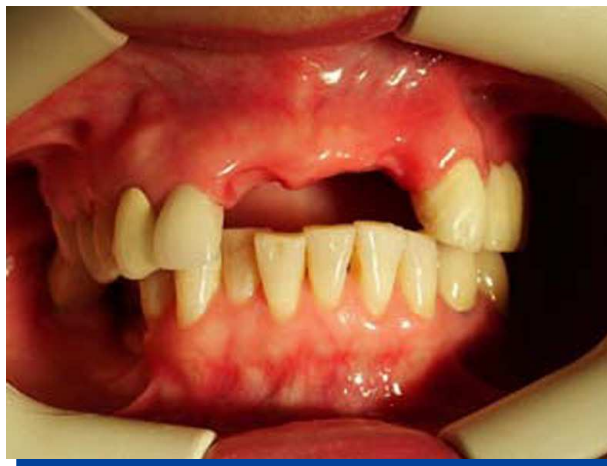

Figura 2. Defecto óseo vertical.

Frente a esta circunstancia la paciente consulta por posibilidad de rehabilitación mediante implantes, pero al analizar los modelos de estudio y una proyección fotográfica computacional, vemos que los resultados protésicos pasan por la obtención de coronas francamente más largas, con triángulos negros extensos y ausencia completa de papila interproximal. Para solucionar esto, la paciente fue sometida a una cirugía de injerto óseo con malla de titanio y hueso autólogo.

Primeramente se realizó una incisión supracresal con descarga por distal de ambos caninos y se levanto un colgajo hasta la espina nasal anterior. Se acondiciono el sitio receptor de la premaxila realizando osteotomías de la cortical para facilitar la apertura de los espacios medulares. Como mecanismos de fijación se dispuso de microtornillos auto perforantes y malla de titanio en forma de panal de abeja Walter Lorence (MR). La malla fue previamente adaptada utilizando una plantilla plástica para tal efecto, con un corte en la zona media para adaptarla a la espina nasal anterior.

Como sitio donante se opto por la zona mentoniana, por su facilidad de acceso, alta concentración de BMP y hueso de tipo cortical. Para tal efecto se realizó una incisión por debajo del límite mucogingival, con una disección del músculo borla hasta alcanzar el plano óseo. Para retirar el injerto se utilizo un fresa trefina de 5mm 3I (MR), con osteotomías secuenciales y superpuestas entre si (Figura 3). Los fragmentos óseos fueron triturados con un molinillo de hueso manual y mezclado con una proporción de 40% de Bio Oss y un 1% de tetraciclina. La mezcla fue posicionada en la malla ya adaptada y se procedió a rebasar directamente el reborde, fijándola con tres microtornillos, dos en los extremos superiores y uno medio. La zona palatina no fue necesario fijarla ya que por las propiedades mecánicas de la mucosa palatina, por si sola era correctamente estabilizada (Figura 4).

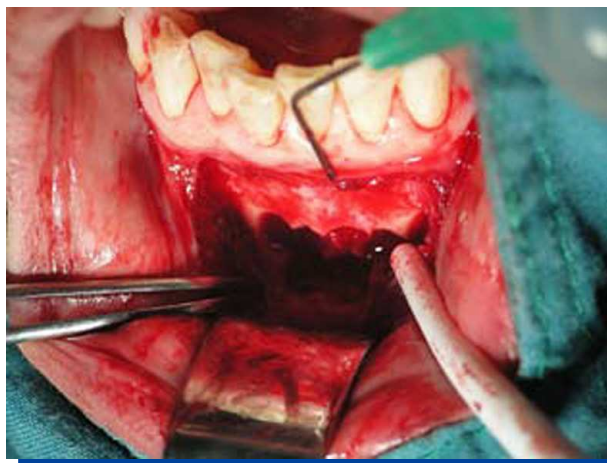


Figura 3. Toma de injerto desde mentón.

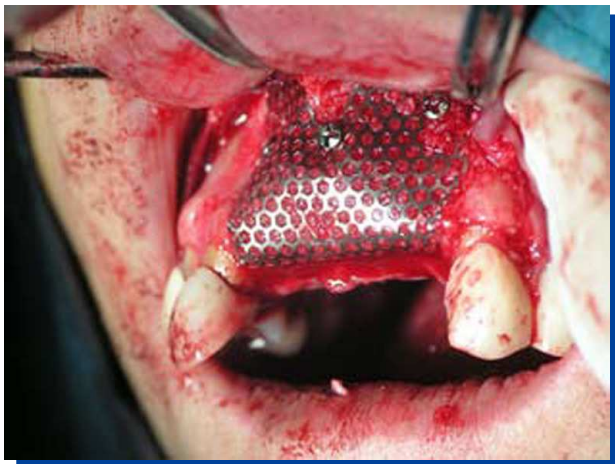

Figura 4. Malla de Titanio fijada con microtornillos.

Antes de suturar se comprobó la completa adaptación de la malla y que no presentara ángulos agudos que facilitar la exposición espontánea de esta, y se realizó una periostiotomía del colgajo para liberarlo completamente y poder realizar un cierre sin tensiones.

Pasados los 7 meses se realiza un control radiográfico y se retira la malla y se observa la formación de un buen nivel de formación ósea con una ganancia de un 90% y una capa de tejido conjuntivo denominado pseuperiostio el cual no fue removido (Figura 5).

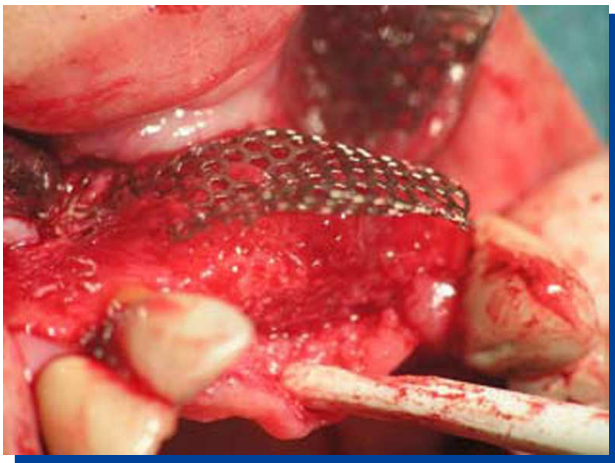


Figura 5. Retiro de malla, se observa pseudoperiostio.

Al mes siguiente se insertan dos implantes siloutt Biolok (MR) en posición 1.1 y 2.2 y se espera un periodo de oseointegración de seis meses (Figura 6).

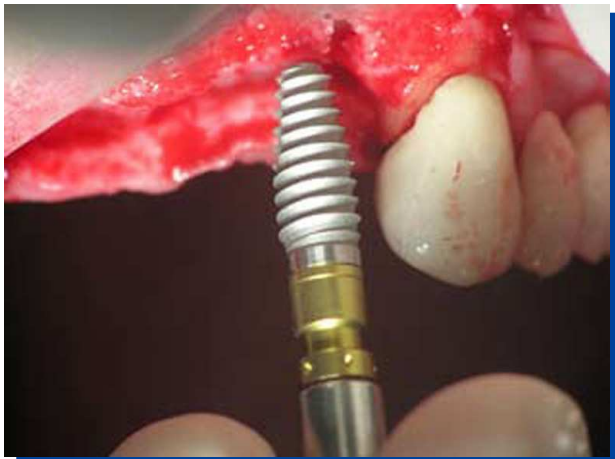


Figura 6. Inserción de implantes Biolok.

Cabe agregar que durante todo este periodo, la paciente fue mantenida con una prótesis removible acrílica, con la zona intervenida aliviada.

Finalizado el proceso de oseointegración, se realiza la conexión de los implantes con colgajos desplazados hacia apical para aprovechar de mejor forma la cantidad de encía adherida disponible (Figura 7). A la semana siguiente se adapta un puente provisorio acrílico de carga progresiva cementado sobre pilares de titanio en los implantes y se controla periodocamente para adaptar el perfil de emergencia de las coronas. Este dispositivo se mantuvo por un periodo de tres meses a fin de adaptar el hueso injertado a una correcta función masticatorio, luego del cual se procedió a la construcción de una prótesis fija definitiva en cerámica. Sin embargo, debido a la gran pérdida ósea inicial, se optó por agregar cerámica rosada mejorando los resultados estéticos (Figura 8).

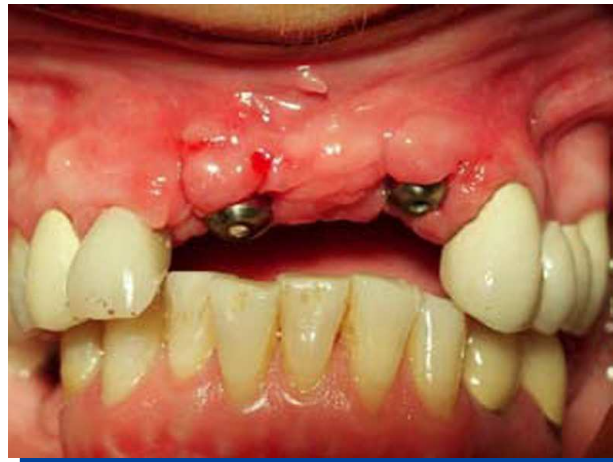

Figura 7. Resultado de desplazamiento de colgajo.

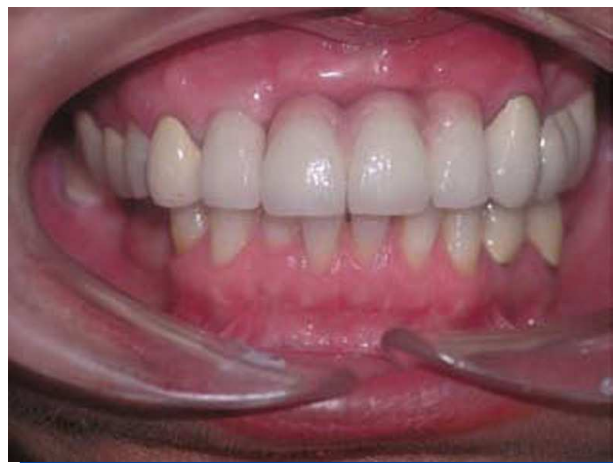

Figura 8. Resultado Final.

REFERENCIAS BIBLIOGRÁFICAS

1. Kordatzis K, Wright P, Meijer H. Posterior Mandibular Residual Ridge resorption in Patients with Conventional Dentures and Implant Overdentures. *Int J Oral Maxillofac Implants* 2003;18:447-452.
2. Lahangiri L, Devlin H, Kang T, Nishimura L. Current Perspectives in Residual Ridge Remodeling and its Critical Implications. *J Prosthet Dent* 1998;80:224-237.
3. Klemetti E. A Review of Residual Ridge Resorption and Bone Density. *J Prosthet Dent* 1996;75:512-514.
4. Atwood DA. Postextraction Changes in the Adult Mandible as Illustrated by Microradiographs of Midsagittal sections and Serial Cephalometric Roentgenograms. *J Prosthetic Dent*. 1963;13:810-824.
5. Gelb DA. Immediate Implant Surgery: three- year retrospective evaluation of 50 consecutive cases. *Int J Oral Maxillofac Implant* 1993;8:388-399.
6. Binger T. Resorption of microsurgically vascularized bone graft alter augmentation of the mandible. *J Craniomaxillofac Surg* 1999;27:82-85.
7. Merli M, Migan M, Bernardelli F, Esposito M. Vertical Bone Augmentation with dental implant placement: efficacy and complications associated with 2 different techniques. A retrospective cohort study. *Int J Oral maxillofac Implants* 2006;21:600-606.
8. Arx T, Wallkamm B, Hardt N. Localized ridge augmentation using a microtitanium mesh: areport on 27 implants followed from 1 to 3 years after functional loading. *Clin Oral Implant Res*. 1998;9:123-130.
9. Pereira T, Hochuli-Viera E, Cabrini M, Joanitti D. Use of bovine graft and bone membrana in defects surgically created in the craneal vault of rabbits. Histologic comparative analysis. *Int J Oral maxillofac Implants* 2006;21:29-35.
10. Jovanovic SA, Schenk RK, Orsini M, Kenney EB. Supracrestal bone formation around dental implants: an experimentation dog study. *Int J Oral maxillofac Implants* 1995;10:23-31.
11. Arx T, Kurt B. Implant placement and simultaneous ridge augmentation using autogenous bone and a micro mesh: a prospective clinical study with 20 implants. *Clin Oral Impl Res* 1999;10:24-33.
12. Artzi Z, Dayan D, Alpern Y, Nemcovsky C. Vertical ridge augmentation using xenogenic material supported by a configured titanium mesh: clinicohistopathologic and histological study. *Int J Oral Maxillofac implants* 2003;18:440-446.
13. Simion M, Dahlin C, Trisi P, Piattelli A. Qualitative and quantitative comparative study on different filling materials used in bone tissue regeneration : A controlled clinical study. *Int J Periodontics and Restorative Dentistry* 1994;14:199-215.
14. Assenza B, Piattelli M, Scarano A, Iezzi G. Localized ridge augmentation using titanium micromesh. *J Oral Implant* 2001;27:287-292.
15. Degini M, Scarano A, Piattelli A. Regeneration of the alveolar crest using titanium micromesh with autologous bone and resorbable membrana. *J Oral Implantology* 2004;29:86-90.
16. Shanaman R, Filstein MR, Danesh-Meyer MJ. Localized ridge augmentation using GBR and platelet rich plasma: Case reports. *Int J Periodontics Restorative Dent* 2001;21:345-355.
17. Maiorana C, Santoro F, Rabagliati M, Salinas S. Evaluation of the use of iliac cancellous bone and anorganic bovine bone inthe reconstruction of the atrophic maxila with titanium mesh: a clinical and histologic investigation. *Int J Oral Maxillofac Implants* 2001;16:427-432.

CORRESPONDENCIA AUTOR

Nelson Brierley C.

**Instituto Odontológico Huelen. Huelen 132 oficina 3,
Providencia, Santiago - Chile.**

Fono 56-02-2351786

nbrierley@mac.com

Trabajo recibido el 10/07/2009.

Aprobado para su publicación el 27/07/2009.