

Aumento Tridimensional de un Rebordado Alveolar Mediante una Técnica Modificada de Injerto de Tejido Conectivo Interposicionado y Sobrepuesto

Tridimensional Augmentation of an Alveolar Ridge by Means of a Modified Technique of a Grafting of Connective Interposed and Overlapped Tissue

Godoy C^{1,2,4}, Javer E^{1,2,4}, Caffarena R^{2,5}, López C^{1,3,4}

RESUMEN

Los defectos óseos alveolares constituyen cada vez más una problemática prevalente en implantología oral y rehabilitaciones especialmente en el sector antero-superior. En este caso clínico se presenta una solución quirúrgica para un defecto óseo alveolar severo con una pérdida en volumen, y mediante un injerto de tejido conectivo modificado de tipo interposicionado y sobrepuesto.

Rev. Clin Periodoncia Implantol Rehabil. Oral Vol. 1 (1); 27-31, 2008.

Palabras clave: injerto tejido conectivo, defecto óseo alveolar, injerto sobrepuesto, injerto interposicionado.

ABSTRACT

Alveolar bone defects are becoming a recurrent prevalent problem in oral implantology and rehabilitation, specially in the antero-superior area. A surgical solution to a severe bone alveolar defect with volume loss by means of modified connective tissue graft interposed and overlapped is presented in this clinic case.

Rev. Clin Periodoncia Implantol Rehabil. Oral Vol. 1 (1); 27-31, 2008.

Key words: connective graft tissue, alveolar bone defect, overlapped graft, interposed graft.

INTRODUCCIÓN

Uno de los propósitos en la terapia periodontal e implantológica es la preservación del rebordado alveolar en lo que se refiere a su forma y dimensión especialmente por la remodelación que sufre en los eventos normales de cicatrización y remodelación ósea post-exodoncia. Sin embargo a pesar de lo anterior se producen alteraciones en sus dimensiones ápico-coronarias y buco-linguales, agregándose pérdida de papila interdental y de las convexidades propias de las curvaturas radiculares, variables que en su conjunto atentan finalmente con el resultado estético de las futuras rehabilitaciones.⁽¹⁾ Varios factores causan deformidades de los rebordes y entre ellas podemos destacar secuelas de la enfermedad periodontal, lesiones periapicales, fallas de implantes, extracciones traumáticas, traumatismos dentoalveolares, y lesiones tumorales o congénitas. Desde un punto de vista morfológico, Siebert JS (1983)⁽²⁾ clasifica a las deformidades de los rebordes alveolares en tres clases:

Clase I: Pérdida del rebordado alveolar en sentido buco-lingual con una normal dimensión en sentido ápico-coronario.

Clase II: Pérdida del rebordado alveolar en sentido apico-coronario con una normal dimensión en sentido buco-lingual.

Clase III: Pérdida combinada del rebordado alveolar tanto en sentido buco-lingual como en sentido ápico-coronario.

Allen EP et al (1985) introduce el criterio de severidad en el análisis de los rebordes alveolares. La pérdida leve es clasificada en 3mm, moderada de 3 a 6 mm y severa mayor a 6mm.⁽³⁾

Estas deformidades crean resultados insatisfactorios en prótesis fijas plurales e implantes sobre todo en áreas antero-superiores de alto requerimiento estético por parte del paciente. El pronóstico terapéutico es más favorable en defectos de tipo horizontal versus los verticales o defectos combinados en relación a vanos extensos o adyacentes a dientes con gran pérdida de tejidos periodontales de soporte.⁽⁴⁾

Por lo tanto los factores de estética y/o función determinarán el pronóstico terapéutico en las opciones de tratamiento de los rebordes alveolares y la combinación de injertos duros y/o blandos manejados e indicados en forma adecuada reducirán estos defectos. En general los de tipo leve a moderado pueden ser solucionados con injertos de tejidos blandos y los más severos requieren de combinaciones de tejidos duros y blandos.⁽⁵⁾ En la elección de la técnica influye también el tipo de tratamiento. Si la rehabilitación es en base a prótesis fija plural (PFP) el aumento con injertos blandos podría ser suficiente sin embargo para implantes la reconstrucciones en la mayoría de los casos requiere tantos tejidos blandos y duros.⁽⁶⁾

De las técnicas de aumento de tejidos blandos destacan:

“Técnica de Roll”: Indicada en casos de defectos leves a mode-

1. Especialista en Periodoncia.

2. Especialista en Implantología Oral.

3. Profesor Adjunto, Programa de Especialización en Periodon-

cia, Escuela de Graduados, Facultad de Odontología, Universidad de Chile. Chile.

4. Docente curso “Manejo de Tejidos Blandos en Implanto-

logía Oral”. 5. Alumno Curso “Manejo de Tejidos Blandos en Implantología Oral”.

rados y clase I de Siebert. La técnica quirúrgica requiere la preparación de un colgajo con un desplazamiento como pedículo desde palatino de modo que des-epitelizado quede en un bolsillo realizado en el colgajo vestibular. Una modificación de la técnica consiste sólo en el desplazamiento de un pedículo de tejido conectivo preservando la capa epitelizada en la zona dadora palatina.⁽⁷⁾

“Técnica en bolsillo con tejido conectivo”: Permite la corrección de defectos clase I y se realiza a través de la creación de un bolsillo sub-epitelial en el cual se dispone un injerto de tejido conectivo. La incisión de entrada puede ser corono-apical, apico-coronaria o lateral.^(8,9)

“Injerto interposicionado o inlay”: Se utiliza en clase I y clases II o III leves a moderadas. El procedimiento requiere la obtención de un injerto conectivo palatino en cuña y epitelizado que dispuesto en un bolsillo, se sutura a nivel de los tejidos gingivales adyacentes. El objetivo es ocupar los defectos vestibulares cóncavos y ganar parcialmente altura del reborde.^(8,9)

“Injerto en onlay o sobrepuesto”: En el sitio receptor se prepara un lecho través de incisiones paralelas en el epitelio del reborde que permitan una comunicación con el componente vascular del tejido conectivo. Por palatino se obtiene un grueso injerto gingival libre que es asegurado por múltiples suturas a manera de un “onlay” sobre el área receptora.⁽¹¹⁾

“Combinación de injerto interpuesto y onlay”: Para obtener simultáneamente un aumento en sentido vertical y horizontal se propone este tipo de combinación y es una de las mejores indicaciones para los rebordes clase III de Siebert.⁽¹²⁾

El caso clínico que se presenta a continuación es una técnica modificada de injerto de tejido conectivo interposicionado y sobrepuesto para recuperar en sentido apico-coronario y vestibulo-palatino el volumen defectuoso de un reborde óseo alveolar.

PROCEDIMIENTO QUIRÚRGICO

Paciente de sexo femenino de 35 años, sin antecedentes de enfermedades sistémicas y portadora de prótesis parcial removible superior para diente 2.1 (pieza 9) (Figura 1). La pieza dentaria se extrajo por una historia de tratamientos endodónticos y periodontales fallidos que condujeron después de una fractura radicular a una reabsorción ósea alveolar completa con una gran secuela de tejidos blandos y duros producto de una lesión periapical. En la clasificación de defectos óseos de reborde se homologa a una clase III de Siebert correspondiente a una pérdida de volumen en altura apico-coronaria y de espesor vestibulo-palatino (Figuras 2 y 3) Previo a la cirugía se realiza la preparación necesaria en pieza 1.1, que sirve para provisionalizar diente 2.1 y eliminar uso de prótesis removible. La toma de decisión quirúrgica en el reborde fue una técnica modificada de injerto de tejido conectivo de origen palatino con recubrimiento parcial y central de epitelio, en ubicación interposicionado y sobrepuesto en relación al defecto original de modo de recuperar los tejidos paraqueratinizados perdidos, y su dimensión vertical y horizontal. El defecto de tejidos blandos mide aproximadamente 8 mm de altura, 4 mm en la parte más extensa de la curvatura vestibulo-palatina y se encuentra sólo circundado por mucosa alveolar. Todo lo anterior proyectado para realizar sobre el vano un pónico que forme parte de una prótesis fija plural y cerámica (Figura 3).

El paciente es premedicado con Amoxicilina 1000 mg, 1 comprimido recubierto cada 12 hrs., por 7 días, con un analgésico, Desketo 25mg (dexketoprofeno, Laboratorio Recalcine,

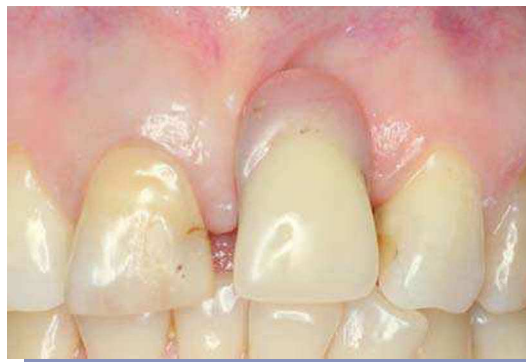

FIGURA 1. Paciente portadora de prótesis parcial removible superior para pieza 9 (2.1).

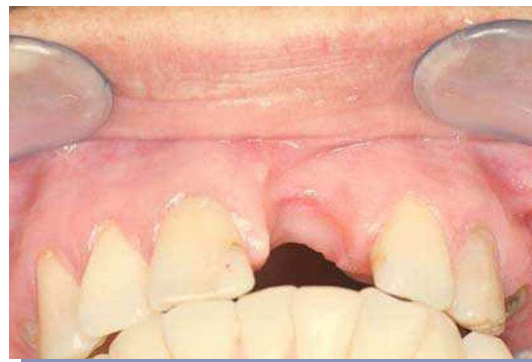

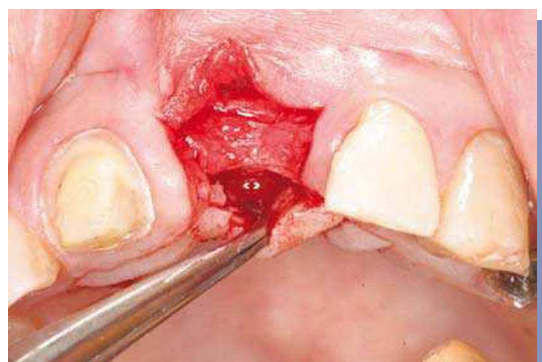
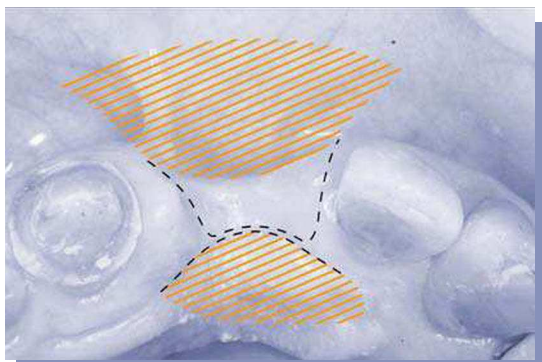
FIGURA 2. Marcada reabsorción reborde zona pieza 2.1, clase III de Siebert correspondiente a pérdida de altura y de volumen vestibulo-palatino.

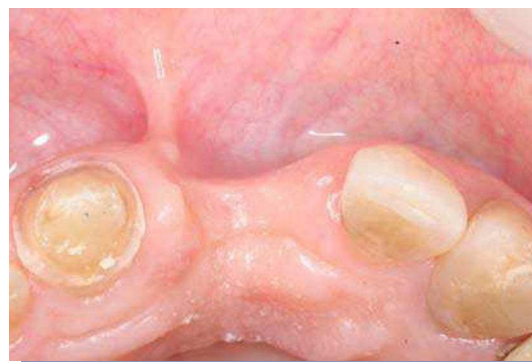

FIGURA 3. Preparación necesaria en pieza 1.1, que sirve para provisionalizar pieza 2.1 y eliminar uso de prótesis removible.

Chile) cada 12 hrs por tres días y colutorios de clorhexidina al 0,12% a partir del día anterior. Previa anestesia infiltrativa (Septanest®, articaina 1/100000, Septodont, Francia) en vestibular y palatino se inicia la cirugía en el sitio receptor con un colgajo de espesor parcial y diseño de incisiones en “H” con orientación curva y respetando papilas gingivales de piezas vecinas. La incisión horizontal es en posición paramediana de modo de preservar el máximo de tejido blando en lo que a manejo quirúrgico se refiere y desplazada a palatino. Se efectúa un bolsillo de espesor parcial tanto a vestibular como a palatino en una disección en 180° o en abanico del área; debiendo obligatoriamente sobrepasar la línea mucogingival, siendo éste un punto crítico de la técnica (Figuras 4 y 5).

La toma del sitio dador es longitudinal al eje palatino con dos incisiones horizontales y paralelas, a contacto óseo, aproximadamente a 2 a 3 mm hacia apical de los márgenes gingivales, que contornean una zona central que preserva un botón de tejido conectivo con epitelio de mucosa palatina y dos flaps laterales de disección parcial epitelizados (Figura 6). Este es creado a nivel de premolares y primer molar. El volumen del injerto está determinado por la combinación de anchura y altura del reborde a reconstituir, y el colgajo realizado en el sitio receptor. Por ende el aspecto de este injerto de tejido conectivo asemeja una porción epitelizada central circular con dos "faldones" laterales de tejido conectivo (Figura 7).



FIGURAS 4 y 5. Se diseñan incisiones respetando papilas de piezas vecinas. Diseño en "H" preservando punto más alto de remanente de tejido blando en cresta del defecto, efectuando un bolsillo de espesor parcial tanto a vestibular como a palatino; debiendo obligatoriamente sobrepasar la línea mucogingival, siendo éste un punto crítico de la técnica.

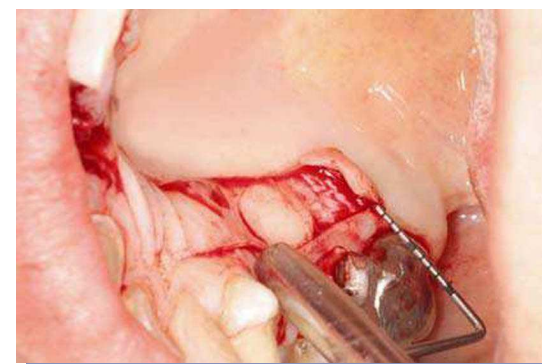


FIGURA 6. Toma de injerto palatino de diseño longitudinal, dejando en su centro botón de tejido conectivo con epitelio palatino.

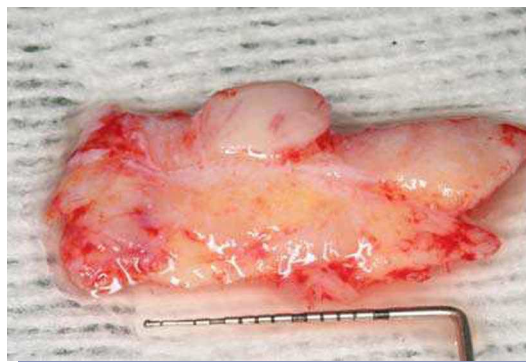

FIGURA 7. Injerto de tejido conectivo parcialmente epitelizado una vez obtenido.

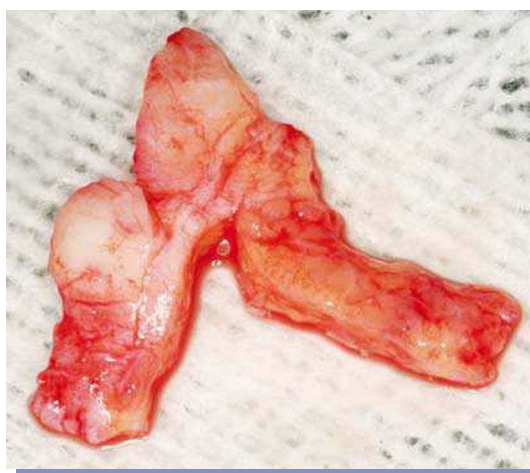

FIGURA 8. Modificación del injerto de tejido conectivo parcialmente epitelizado.

El injerto conectivo es previamente preparado realizando una incisión en "V" parcial, vale decir sin llegar hasta el otro extremo (Figura 8). Esta nueva porción se desliza bajo la anterior y se fija suturándola a la anterior formando una figura en "cruz" (Figura 9) de modo que los dos brazos que forman la porción horizontal se tunelizarán a vestibular respectivamente a mesial y distal y la porción vertical se dispondrá en el bolsillo palatino (Figura 10). El posicionamiento y fijación del faldón vestibular del injerto se realiza dentro del bolsillo mediante tres puntos de sutura como vectores de anclaje: distal, medial y proximal; logrando así la coincidencia de epitelios, (bolsillo y botón) (Figura 11). Por palatino se fija con un punto externo y la estabilización de bordes con suturas en "O" interrumpidas. El material utilizado en las diversas etapas fue Polysorb® reabsorbible 5-0, aguja ½ de 16mm, reverso cortante (Syneture®, USA). Finalmente el sitio dador fue fijado con suturas tipo colchonero horizontal cruzado con ancla dentaria por vestibular. Las medidas post-operatorias consistieron en indicaciones estrictas de no cepillarse la zona intervenida, frío local y sólo aplicarse colutorios de clorhexidina al 0,12% por 14 días. Los controles se realizan a los tres días, 1 semana (Figura 12), 14 días, 30 días (Figuras 13 y 14), dos meses y seis meses (Figuras 15 y 16). El paciente queda con su provisorio con una mínima presión de la zona intervenida.

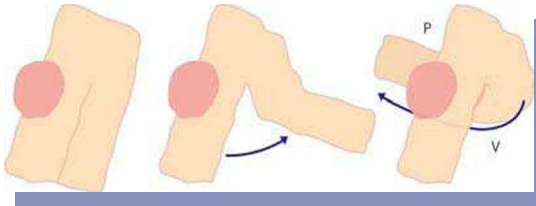


FIGURA 9. Modificación del injerto de tejido conectivo parcialmente epitelizado suturándose para adoptar una forma en "cruz".

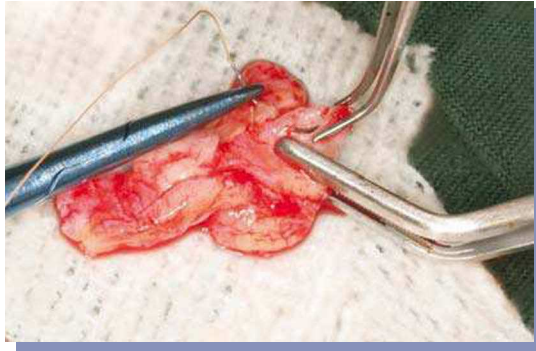


FIGURA 10. Procedimiento de sutura del injerto de tejido conectivo en "cruz".

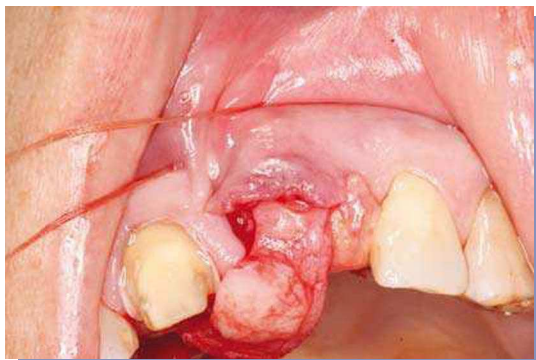

FIGURA 11. Posicionamiento del faldón vestibular del injerto dentro del bolsillo mediante tres puntos de sutura como vectores de anclaje: distal, medial y proximal; logrando así la coincidencia de epitelios, (bolsillo y botón).

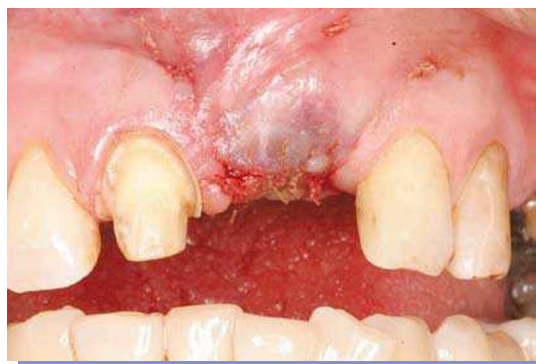

FIGURA 12. Post-operatorio inmediato a los 7 días.

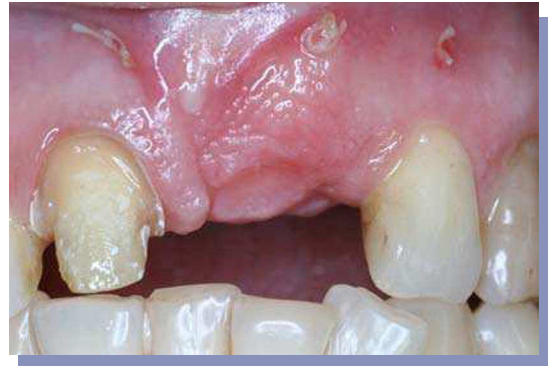

FIGURA 13. Post-operatorio a los 30 días (vista frontal).

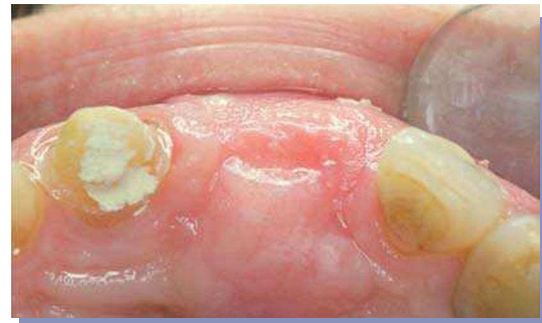

FIGURA 14. Post-operatorio a los 30 días (vista oclusal).

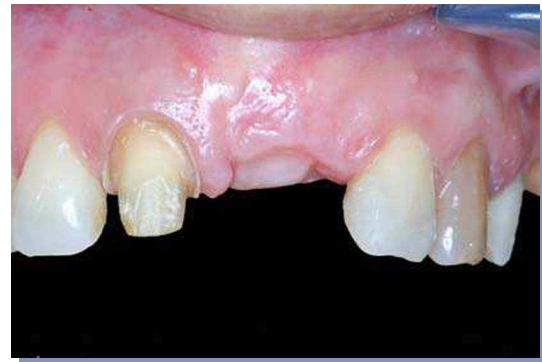

FIGURA 15. Post-operatorio a los 6 meses (vista frontal).

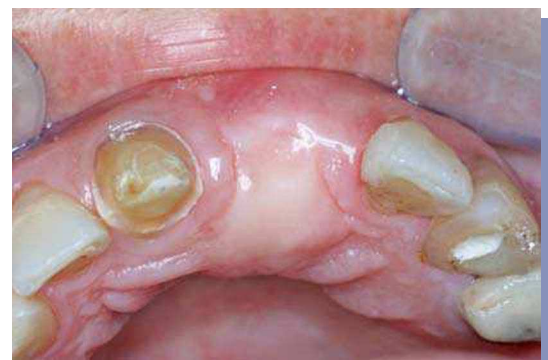

FIGURA 16. Post-operatorio a los 6 meses (vista oclusal).

CONCLUSIÓN

Las técnicas combinadas de injertos de tejido conectivo proporcionan una excelente alternativa terapéutica en la recu-

peración del volumen de rebordes óseos alveolares en lo que constituye actualmente la estética de los tejidos blandos y su integración natural al entorno de las rehabilitaciones orales del sector anterosuperior tanto en base a implantes como a piezas dentarias.

REFERENCIAS BIBLIOGRÁFICAS

1. Wennström J, Pini Prato GP. Mucogingival therapy—Periodontal plastic surgery. In: Lindhe J, Karring T, Lang NP (eds). *Clinical Periodontology and Implant Dentistry*, ed 4. Oxford, UK: Blackwell Munksgaard, 2003.
2. Seibert JS. Reconstruction of deformed, partially edentulous ridges, using full thickness onlay grafts. Part I. Technique and wound healing. *Compend Contin Educ Dent* 1983;4:437–453.
3. Allen EP, Gainza CS, Farthing GG, Newbold DA. Improved technique for localized ridge augmentation. A report of 21 cases. *J Periodontol* 1985;56:195–199.
4. Studer S, Naef R, Schärer P. Amélioration esthétique des pertes de substance. Intérêt de la chirurgie mucogingivale. *Clinic* 1998;19:547–561.
5. Seibert JS, Salama H. Alveolar ridge preservation and reconstruction. *Periodontol* 2000 1996;11:69–84.
6. Miller PD Jr. Periodontal plastic surgery. *Curr Opin Periodontol* 1993:136–143.
7. Scharf DR, Tarrow DP. Modified roll technique for localized alveolar ridge augmentation. *Int J Periodontics Restorative Dent* 1992;12:415–425.
8. Langer B, Calagna L. The subepithelial connective tissue graft. *J Prosthet Dent* 1980;44:363–367.
9. Kaldhal WB, Tussing GJ, Wentz FM, Walker JA. Achieving an esthetic appearance with fixed prosthesis by submucosal graft. *J Am Dent Assoc* 1982;104:449–452.
10. Meltzer JA. Edentulous area tissue graft correction of an esthetic defect. A case report. *J Periodontol* 1979;50:320–322.
11. Seibert JS. Soft tissue grafts in periodontics. In: Robinson PJ, Guersney LH (eds). *Clinical Transplantation in Dental Specialties*. St Louis: Mosby, 1980:107–145.
12. Seibert JS, Louis J. Soft tissue ridge augmentation procedure utilizing a combination onlay-interpositional graft procedure: Case report. *Int J Periodontics Restorative Dent* 1996;16:311–321.

CORRESPONDENCIA AUTOR

Carlos Godoy Cruzat

General Holley 2381-B oficina 1503, Providencia, Santiago de Chile, Chile.
cgodoy@periodoncia.cl

Trabajo recibido el 09/12/2007.

Aprobado para su publicación el 22/02/2008.