

# Estudio Comparativo del Efecto del Macrodiseño en la Estabilidad Primaria del Implante Oseointegrado

## Comparative Study of the Effect of the Macroscopic Design in the Primary Stability of the Osseointegrated Implant

Nappe Abaroa CE<sup>1</sup>, Montoya Bacigalupo C<sup>2</sup>

### RESUMEN

Los implantes óseointegrados son cada día más utilizados y las últimas técnicas de instalación de estos implantes apuntan principalmente a la carga inmediata, para la cual es de vital importancia la estabilidad primaria del implante recién instalado y alcanzarla es un desafío en hueso de baja densidad. Es sabido que varios factores ya sean del paciente o del implante van a afectar esta estabilidad primaria. Uno de estos factores es el diseño macroscópico del implante, cuyo efecto en la estabilidad primaria en hueso de mala calidad fue estudiado en este trabajo, con el fin de determinar si existe alguna diferencia en la estabilidad primaria lograda entre implantes cilíndricos y cónicos, mediante un modelo *in vitro* de hueso de porcino de calidad tipo III/IV. Para esto, 12 implantes oseointegrados marca Lifecore Biomedicals, 6 cilíndricos y 6 cónicos, fueron instalados en vértebras frescas de porcino. Una vez hecho esto fueron registrados los torques de inserción y remoción de estos implantes, y las características radiográficas de la interfase hueso/implante fueron observadas. Los implantes cónicos exhibieron valores de torque final de inserción y torque de remoción significativamente mayores que los implantes cilíndricos ( $p=0,012$  y  $p=0,032$  respectivamente). Al análisis radiográfico se observó un mayor BIC para los implantes cónicos que para los cilíndricos, concluyéndose que los implantes cónicos presentan una mayor estabilidad primaria que los cilíndricos, cuando son instalados en hueso de mala calidad.

Rev. Clin Periodoncia Implantol Rehabil. Oral Vol. 1 (1); 17-22, 2008.

**Palabras clave:** implante, estabilidad primaria, diseño macroscópico, torque, contacto hueso /implante.

### ABSTRACT

Osseointegrated implants are every day more used and the last installation techniques of these implants aim mostly to immediate loading, for which is of vital importance the primary stability of the implant and achieving it is a challenge in low density bone. It is known that many factors, from the patient itself or from the implant can affect the primary stability. One of these factors is the macroscopic design of the implant, and its effect on the primary stability in poor quality bone, was studied in this work to determine if there is a difference in the primary stability between conical and cylindrical implants, using an *in vitro* model of porcine bone, emulating class III/IV bone. With this purpose, 12 Lifecore Biomedicals implants, 6 cylindrical and 6 conical, were installed in fresh porcine vertebrae. After that, peak insertion and removal torque, of all the implants, were measured and the radiographic characteristics of the bone/implant interface were observed. Conical implants showed significantly bigger peak insertion and removal torque values than cylindrical implants ( $p=0,012$  and  $p=0,032$  respectively). At the radiographic analysis was observed a bigger BIC for the conical implants than for the cylindrical, concluding that conical implants present a bigger primary stability than the cylindrical implants, when both are installed in poor quality bone.

Rev. Clin Periodoncia Implantol Rehabil. Oral Vol. 1 (1); 17-22, 2008.

**Key words:** implant, primary stability, macroscopic design, torque, bone/implant contact.

### INTRODUCCIÓN

Gracias a los avances tecnológicos y múltiples estudios realizados en la campo de la implantología oral los tiempos de espera desde la cirugía de instalación del implante, de la conexión transmucosa del implante y de la carga de este, pueden hoy ser disminuidos considerablemente si el caso así lo permite, tanto para rehabilitaciones en base a sobredentaduras, como para reemplazos unitarios.<sup>(1-4)</sup> Para poder realizar una carga inmediata de los implantes es importante tener en cuenta una serie de características propias del paciente, como también la calidad y cantidad de hueso y una técnica quirúrgica lo menos traumática posible.<sup>(5-7)</sup> Todo lo anterior es de gran importancia para lograr una estabilidad óptima del implante. Esta estabilidad

inicial del implante recién colocado es conocida como "estabilidad primaria".

La estabilidad es generalmente definida como una medida de la dificultad para desplazar un objeto o sistema fuera de su equilibrio, pero en términos clínicos el concepto de "estabilidad primaria" no está bien definido, pero es comúnmente entendido como una *ausencia de movimiento perceptible del implante inmediatamente después de su instalación*.<sup>(8)</sup> Otra definición de estabilidad primaria, la postula como la *resistencia que ofrece el hueso alveolar a las fuerzas que tratan de dislocar al implante una vez que este ha sido colocado en su lecho quirúrgico*. Esta resistencia es el resultado de un fenómeno estrictamente mecánico.<sup>(9)</sup> La estabilidad primaria depende de tres factores: la técnica quirúrgica empleada, el diseño macroscópico

1. Cirujano Dentista, Ayudante de la asignatura de Periodoncia de la Universidad Mayor. Departamento de Periodoncia Universidad Mayor. Chile.

2. Cirujano Dentista, especialista en periodoncia, Director del área de Implantología del programa de especialización en Periodoncia e Implantología de la Universidad Mayor. Departamento de Periodoncia Universidad Mayor. Chile.

del implante y de la calidad y cantidad de hueso local.<sup>(10)</sup>

Esta estabilidad primaria depende directamente de la cantidad de hueso compacto en contacto con la superficie del implante. Debido a que el hueso cortical ofrece un mejor anclaje mecánico a los implantes, este tipo de soporte óseo es preferible cuando es posible. El hueso de calidad tipo IV según la clasificación de *Lekholm y Zarb*<sup>(11)</sup> se presenta como un hueso de baja densidad y poca, o incluso ninguna cortical, dificultando así la obtención de una óptima estabilidad primaria<sup>(9)</sup>. Es por esto que se han reportado mayores porcentajes de éxito en el sector anterior de la mandíbula que en la zona posterior del maxilar. Esta diferencia ha sido atribuida a las diferencias en la anatomía local y morfología ósea de los 2 sitios, teniendo la mandíbula un mayor porcentaje de hueso compacto, mientras el maxilar una mayor cantidad de hueso trabecular.<sup>(12)</sup>

A la hora de instalar implantes en hueso de mala calidad, muchas veces es necesario utilizar protocolos quirúrgicos modificados disminuyendo el diámetro del lecho del implante en relación a éste, lo cuál aumenta la estabilidad inicial del implante y ha sido muy bien estudiado en múltiples publicaciones.<sup>(9,13-15)</sup> Pero esto no es siempre suficiente para lograr una buena estabilidad primaria en hueso de mala calidad, especialmente si se trata de hueso tipo IV.

La falta de estabilidad primaria en hueso tipo IV da como resultado un descenso en las tasas de éxito, las que varían de 50% a 94%, contra un 98% en el sector anterior mandibular, en los diferentes estudios.<sup>(11,16,17)</sup>

Para lograr una óptima estabilidad primaria en hueso de poca densidad es importante evaluar diversos factores:

## 1. Densidad Ósea

Jaffin y Berman<sup>(18)</sup> encontraron que solo un 3% de los implantes, instalados en hueso tipo I, II y III fueron perdidos después de 5 años, mientras en hueso tipo IV, el porcentaje de fracaso fue de un 35% en el mismo período. La calidad o densidad ósea puede ser evaluada utilizando diferentes métodos como examen radiográfico, percepción táctil, tomografía computarizada o el análisis morfométrico de una muestra de hueso obtenido mediante una biopsia. Siendo estas 2 últimas las mejores técnicas para dicho propósito.<sup>(16,19,20)</sup>

## 2. Diseño Macroscópico del Implante

Los diseños de implante más utilizados hoy en día son el cilíndrico, basado en modelo Brannemark System, diseño que ha demostrado su éxito a largo plazo en números estudios<sup>(4,21-23)</sup>, y el cónico que fue diseñado con el fin de mejorar la estética y facilitar la instalación de implantes entre dientes naturales o en áreas donde la instalación de implantes cilíndricos llevaría a la perforación del hueso en la zona apical.<sup>(12)</sup> Se ha postulado que un aumento en el ancho de la parte cervical o una anatomía con forma de raíz, se traduciría en un aumento en el contacto hueso/implante (BIC), resultando en una mayor estabilidad primaria del implante.<sup>(16)</sup> En un estudio realizado por O'Sullivan y cols.<sup>(14)</sup> en el cual se evaluó a influencia del diseño de cinco implantes, se observó que el diseño macroscópico del implante no tiene mayor influencia en la estabilidad primaria cuando es instalado en hueso tipo II o III. Sin embargo en hueso tipo IV el implante de macrodiseño cónico alcanzó niveles mas elevados de estabilidad primaria en comparación con los otros modelos cilíndricos. Esto se debería a una mayor compresión del hueso cortical por la parte mas cervical del implante, lo cual sería favorecido por el diseño del implante. Sin embargo esta compresión lateral, de ser

excesiva, podría dar como resultado una necrosis del tejido óseo con la consiguiente reabsorción ósea.<sup>(24)</sup>

## 3. Utilización de Superficies Rugosas

Shalabi y cols. observaron que la superficie rugosa de los implantes presentaba cierta influencia en la estabilidad primaria, ya que serían más propensos a la adhesión de los fragmentos óseos del lecho recién preparado, que los de superficie lisa y esto favorecería la trabazón mecánica y la posterior formación ósea.<sup>(15)</sup> Sin embargo en otro estudio realizado por Corso y cols. se concluyó que el tipo de superficie no presenta un efecto significativo en la estabilidad primaria.<sup>(25)</sup>

## 4. Técnica Quirúrgica

La técnica quirúrgica tiene un gran impacto en la estabilidad primaria de los implantes, sobre todo en hueso mayoritariamente trabecular.<sup>(15)</sup> La técnica propuesta originalmente por Brannemark<sup>(26)</sup> mediante la cual se consigue un lecho de la profundidad y diámetro del implante, a pesar de tener un buen porcentaje de éxito, ha demostrado ser severamente afectada por la calidad y cantidad de hueso en el sitio del implante. Por lo tanto, se ha sugerido que al instalar los implantes en hueso de mala calidad, la técnica quirúrgica ideal debería asegurar que la región de mayor compresión, es decir la zona del cuello del implante, quede en hueso cortical y no trabecular.<sup>(12)</sup> En un estudio realizado en hueso porcino de distintas densidades se observó que el torque aumenta en promedio un 17% cuando se prepara el lecho con una fresa de un diámetro un 5% menor al del implante.<sup>(13)</sup>

## 5. Evaluación de la Estabilidad Primaria

Está basada principalmente en la percepción táctil del cirujano, y es así como se pueden definir 3 tipos de movilidad<sup>(27)</sup>: *no móvil*, *parcialmente móvil* (estable horizontalmente, pero rota) y *móvil* (movimiento lateral o vertical). Un implante móvil debe ser removido y reemplazado por otro de mayor longitud y/o diámetro, mientras que un implante parcialmente móvil debe ser cubierto por la mucosa y cumplir un protocolo tradicional de oseointegración.<sup>(16)</sup> El torque final de instalación da una medida en Ncm del torque al cual quedó instalado el implante y esta dado, en hueso de mala calidad, por la impactación de la parte coronal del implante con el hueso cortical a nivel marginal.<sup>(28)</sup> Existe una asociación entre torque final de inserción y el riesgo potencial de fracaso del implante. Este riesgo disminuía en 20% por cada 9.8 Ncm más que alcanzaba el implante.<sup>(29)</sup> Otros métodos de prueba intraorales no invasivos, como el Periotest y el análisis de frecuencia de resonancia (RFA) han sido utilizados en numerosos estudios. Sin embargo, como los resultados obtenidos mediante ambos instrumentos (Periotest y RFA) pueden ser influenciados por múltiples factores su utilización no se ha establecido como un procedimiento clínico de rigor ni tampoco se ha comprobado su valor como predictores del éxito o mantención de la estabilidad del implante a largo plazo.<sup>(30)</sup>

## 6. Elección del Protocolo de Carga del Implante

Branemark y cols.<sup>(26)</sup> describieron un protocolo original de carga del implante el cual exigía un período de espera de 3 meses en la mandíbula y 6 meses en el maxilar superior antes de poder exponer y cargar los implantes, para asegurar una co-

recta oseointegración. Hoy en día es posible modificar este protocolo si las características del paciente y del sitio mismo del implante así lo permiten, para realizar una carga inmediata de los implantes. Uno de los elementos más críticos para lograr una segura diferenciación ósea alrededor de un implante de carga inmediata es una firme interfase hueso/implante, permitiendo una estabilidad primaria dentro de los 35 y 50 Ncm y un rango de micro-movimiento de 50 a 150  $\mu\text{m}$ .<sup>(6,31)</sup> Para implantes de cargados mediante un protocolo de carga inmediata, las tasas de éxito después de un año reportadas variaron de 89% - 100% para maxilares edéntulos, 75% - 100% para maxilares parcialmente desdentados y de 81% - 100% para reposiciones unitarias, demostrando que la carga inmediata aún no alcanza la misma predictibilidad que el protocolo original.<sup>(32)</sup>

Por todo esto, a la hora de preparar un plan de tratamiento en base a implantes óseointegrados es de vital importancia tomar en cuenta todos los factores acá mencionados para poder entregar el mejor tratamiento posible al paciente y poder elaborar un adecuado pronóstico a largo plazo. Con este fin, el presente trabajo investigó la influencia del diseño macroscópico del implante óseointegrado en la estabilidad primaria al ser instalados estos en hueso tipo III/IV de la clasificación de Lekholm y Zarb<sup>(11)</sup>, es decir hueso de mala calidad o baja densidad. Con este fin fueron comparados implantes cilíndricos y cónicos, siendo estos los diseños más utilizados en la actualidad.

## MATERIAL Y MÉTODOS

### Implantes

Con el fin de realizar un estudio descriptivo, fueron utilizados un total de 12 implantes de titanio marca Lifecore Biomedicals, modelo Renova de 13 mm. de largo y 3.75 mm. de diámetro, con conexión de hexágono interno, superficie RBM (Medios Reabsorbibles de Arenado, por sus siglas en inglés) y con el primer milímetro cervical maquinado. Estos fueron 6 cilíndricos (Renova Straight, Figura 1a) y 6 cónicos (Renova Tapered, Figura 1b) cada uno con su respectivo porta implante.

### Especímenes Óseos

Estos implantes fueron instalados en hueso fresco de porcino, específicamente de vértebras torácicas, el cuál consta mayoritariamente de hueso trabecular poco denso cubiertos por una delgada capa de hueso cortical (Figura 2).<sup>(13)</sup> Los especímenes óseos fueron mantenidos en frío a unos 4° C. durante los dos días siguientes a la muerte del animal, luego se procedió a la eliminación de todos los tejidos blandos mediante la utilización de un bisturí y tijeras de encía; y posteriormente fueron transportados en hielo a una temperatura cercana a los 4° C al lugar donde se realizó la prueba. Este hueso fue clasificado de calidad tipo III/IV según la clasificación de Lekholm y Zarb<sup>(11)</sup>, evaluado tanto visual como clínicamente previo a la instalación de los implantes.

### Instalación de los Implantes

Los 12 implantes fueron divididos en dos grupos, en uno los cónicos y en otro los cilíndricos y se colocó un implante de cada grupo en cada vértebra porcina (Figura 3). Los especí-

menes óseos fueron instalados en una plataforma de madera y fijadas a ésta mediante alambres en la base de la vértebra, lo más alejado posible del sitio de instalación de los implantes, previo a la instalación de estos, para facilitar así la ejecución de las pruebas mecánicas que fueron realizadas posteriormente. Luego los implantes fueron colocados mediante una técnica quirúrgica lo más atraumática posible, ciñéndose a las indicaciones y protocolo del fabricante sin la utilización de la fresa formadora de rosca o "tap", utilizando un motor quirúrgico modelo VCT Aseptico AEU-925, con un contraángulo reductor 20:1 modelo AHP-85P y realizando una copiosa irrigación externa mediante jeringas con suero fisiológico a temperatura ambiente.



FIGURAS 1A y B. A. Renova Straight. B. Renova Tapered.



FIGURA 2. Vértebra torácica de cerdo montada en su plataforma para facilitar las pruebas mecánicas.

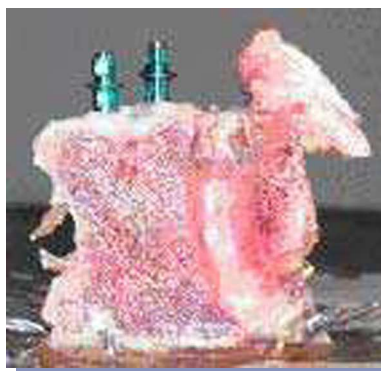

FIGURA 3. Vértebra de cerdo con un implante de cada diseño instalado.

## Pruebas Mecánicas y Radiográficas

Una vez instalados los implantes, se registró primero el torque final de inserción, al cual quedaron los implantes instalados, utilizando el mismo motor para instalación de implantes modelo VCT Aseptico AEU-925 partiendo de 6 Ncm y aumentando gradualmente un 1 Ncm hasta que el implante llegó a su posición final, registrando el torque final de inserción de estos, previa calibración del contraángulo reductor utilizando un dinamómetro incluido en dicho motor. Luego se le realizaron radiografías periapicales, a cada espécimen óseo, con la película lo mas cercana y paralela posible al implante y luego se compararon las radiografías obtenidas entre cada grupo, prestando especial cuidado en la relación hueso implante. Después de tomadas las radiografías, fue medido el torque de remoción de cada implante utilizando el mismo motor VCT Aseptico AEU-925, en reversa, comenzando con un torque mínimo y aumentando el torque de funcionamiento en 1 Ncm hasta que se produjo el movimiento del implante. Todas estas pruebas, al igual que la instalación de los implantes en los especímenes óseos, fueron realizadas en el laboratorio de enfermería de la Facultad de Odontología de la Universidad Mayor.

## Análisis de los Datos

Los resultados obtenidos mediante el torquímetro digital, incluido en el motor quirúrgico, fueron analizados mediante el programa computacional SYSTAT 11, donde fueron sometidos al Test t no pareado, para observar si existió algún tipo de diferencia significativa entre los resultados obtenidos para ambos tipos de implantes, en las 2 pruebas mecánicas efectuadas. Para analizar la interfase hueso-implante, las radiografías de ambos grupos fueron comparadas para comprobar si existieron diferencias observables entre los 2 distintos tipos de implantes, especialmente a nivel de la interfase hueso/implante.

## RESULTADOS

Al instalar los 12 implantes en las vértebras porcinas de calidad ósea tipo III/IV según la clasificación de Lekholm y Zarb<sup>(11)</sup>, evaluado previamente tanto visual, como clínicamente, se registró primero el torque final de inserción para cada grupo de implantes una vez instalados, cuyos resultados se observan en la tabla 1 y en el gráfico 1. Estos valores obtenidos fueron sometidos a un Test t no pareado, mediante el programa computacional Systat 11, para comprobar si existieron diferencias significativas entre los torques finales de inserción para ambos tipos de implantes, también se obtuvieron el promedio y la desviación estándar mediante este programa. Estos resultados pueden ser observados en la tabla 2. Al comparar el torque final de inserción entre implantes cilíndricos y cónicos, se observó que los implantes cónicos presentaban un mayor torque final de inserción promedio y una mayor desviación estándar en comparación con los cilíndricos. Al realizárseles el Test t no pareado a los resultados de ambos diseños, se observó un torque de inserción significativamente mayor para los implantes cónicos,  $p=0,012$  (Tabla 2).

Luego se le tomo una radiografía con una película retroalveolar marca Kodak modelo "Ultra-speedD" a cada vértebra con los 2 implantes instalados (uno cilíndrico y uno cónico), a los cuales se les retiró previamente el portaimplante. Esta radiografía fue analizada posteriormente bajo una lupa para magnificar su imagen y observar de la manera mas correcta posible la interfase hueso/implante. Se observó un menor contacto hueso/implante (BIC) para los implantes cilíndricos cuando se compararon ra-

diográficamente con los cónicos, representado por una mayor cantidad de zonas radiolúcidas en la interfase hueso/implante (marcadas con un círculo rojo en las siguientes radiografías) de los cilíndricos, especialmente en la zona cervical (Figuras 4 A y B).

Una vez realizadas las radiografías de todas las muestras óseas con sus respectivos implantes instalados, se midió el torque de remoción para ambos diseños macroscópicos de implante, cuyos resultados pueden ser observados en la tabla 3 y en el gráfico 2. Los valores promedio y desviación estándar de torque de remoción para los dos diseños macroscópicos de implante, así como el resultado del Test t no pareado, pueden observarse en la tabla 4. Una vez comparados los resultados para la prueba de torque de remoción, se pudo concluir que nuevamente los implantes cónicos presentaban un mayor promedio y una mayor desviación estándar para el torque de remoción. Al realizarse el Test t no pareado a ambos grupos se observó que los implantes cónicos presentaban un torque de remoción significativamente mayor que los cilíndricos,  $p=0,032$  (Tabla 4).

TABLA 1. Torque Final de Inserción.

	Renova Straight (Cilíndrico)	Renova Tapered (Cónico)
1	12 Ncm	14 Ncm
2	22 Ncm	34 Ncm
3	8 Ncm	34 Ncm
4	11 Ncm	29 Ncm
5	17 Ncm	20 Ncm
6	14 Ncm	16 Ncm

TABLA 2. Valores de Test T No Pareado Para Torque Final de Inserción.

Diseño Macroscópico	Promedio	DS
Renova Straight (Cilíndrico)	14.000	4.940
Renova Tapered (Cónico)	26.167	7.960

$t=3,181$ ;  $p=0,012$

TABLA 3. Torque de Remoción.

	Renova Straight (Cilíndrico)	Renova Tapered (Cónico)
1	12 Ncm	18 Ncm
2	24 Ncm	40 Ncm
3	7 Ncm	36 Ncm
4	12 Ncm	36 Ncm
5	18 Ncm	20 Ncm
6	11 Ncm	15 Ncm

TABLA 4. Valores de Test t No Pareado Para Torque de Remoción (Tabla 6)

Diseño Macroscópico	Promedio	DS
Renova Straight (Cilíndrico)	14.167	6.178
Renova Tapered (Cónico)	27.500	10.986

$t=2,591$ ;  $p=0,032$

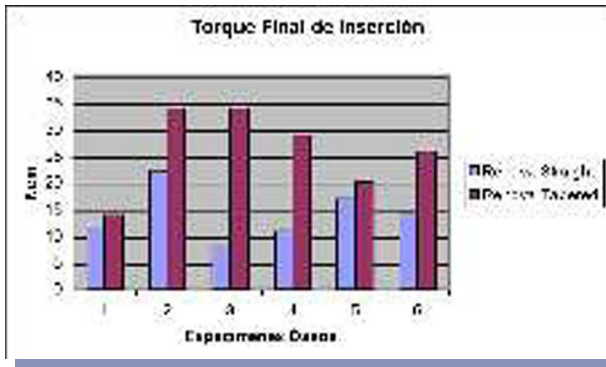


GRÁFICO 1.

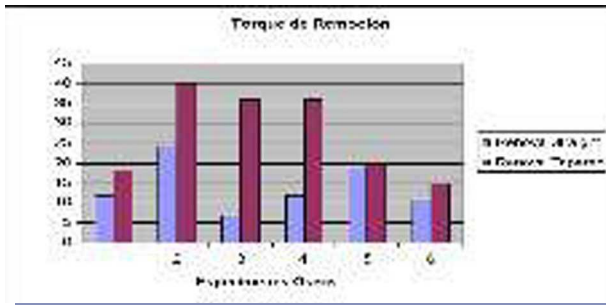
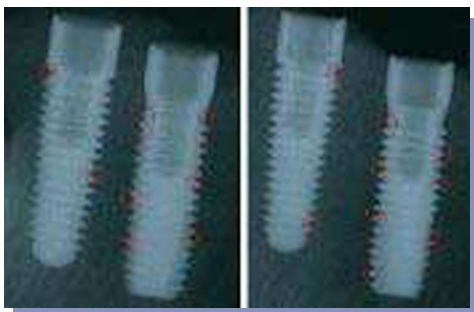

GRÁFICO 2.



FIGURAS 4A y B. Radiografías de los especímenes óseos con un implante de cada diseño instalado. Se observó un mayor BIC para los cónicos que para los cilíndricos. Los círculos rojos ilustran las zonas con falta de contacto entre hueso e implante.

## DISCUSIÓN

En el presente diseño experimental se observó el efecto decisivo que presenta el diseño macroscópico del implante cuando éste es instalado en hueso de mala calidad (tipo III/IV). Esto quedó demostrado al observarse diferencias significativas en las pruebas de torque final de inserción y torque de remoción, para ambos diseños macroscópicos de implante, al ser sometidos sus resultados al Test t no pareado ( $p = 0,012$  y  $p = 0,032$  respectivamente). La prueba de torque final de inserción fue descrita extensivamente por Frieberg y cols.<sup>(19)</sup> El torque final de inserción es una función del estrés compresivo aplicado localmente al hueso adyacente y la fricción en la interfase hueso/implante.<sup>(6)</sup> Esta medida de torque de inserción es el resultado de la compresión del hueso cortical por la parte cervical del implante cuando este es colocado en hueso de baja densidad.<sup>(28)</sup> Para implantes de paredes paralelas, el valor máximo de torque final de inserción es generado cuando la cabeza del implante es asentada en este hueso marginal mientras que para implantes cónicos, puede ob-

servarse un incremento gradual y parejo del torque de inserción, como resultado de la compresión lateral durante su inserción.<sup>(14)</sup>

Por otro lado, la prueba de torque de remoción es un test tridimensional que refleja la fuerza de cizalla a nivel de la interfase hueso/implante, como la anterior, también es usada de rutina a nivel experimental y se encuentra bien documentada. Esta técnica depende de la aplicación de un contratorque controlado, con el fin de destornillar el implante.<sup>(15, 33)</sup> Estos resultados también fueron significativamente mayores para los implantes cónicos que para los cilíndricos ( $p = 0,032$ ), proponiendo una interfase hueso/implante más estable para los implantes cónicos recién instalados.

Estas diferencias en los resultados obtenidos para cada macrodiseño de implante se pueden deber a que los implantes cónicos poseen una mayor área de superficie relativa a su largo favoreciendo así un mayor contacto hueso/implante (BIC), por lo tanto un anclaje mecánico más estable para estos implantes, reflejado en una mayor estabilidad primaria que los cilíndricos.<sup>(23)</sup> Esto puede deberse también a que durante la instalación de los implantes cónicos, puede observarse un incremento continuo del torque de inserción, como resultado de la compresión lateral gradual, debido a las características de la preparación.<sup>(14)</sup> Además cuando se utilizan implantes cónicos, el diseño del implante automáticamente condensa el hueso aumentando así la estabilidad primaria de estos.<sup>(12)</sup> Por otro lado el protocolo quirúrgico de instalación de los implantes Renova Straight indica la utilización de una fresa "countersink" para ensanchar la zona del cuello del implante. Este ensanchamiento cervical en el sitio del implante podría disminuir el anclaje cervical al hueso cortical, explicando así el menor torque obtenido por estos implantes en comparación con los cónicos, principalmente tomando en cuenta que esta zona es la que influye mayoritariamente en la estabilidad primaria en hueso de mala calidad.<sup>(16)</sup> Por lo tanto la ausencia del ensanchamiento cervical, en estos casos, optimizaría la estabilidad primaria del implante gracias a un mayor anclaje de la porción cervical del implante en hueso cortical. La ausencia de la necesidad de utilizar una fresa "countersink" para instalar los implantes cónicos al mismo nivel de la cresta alveolar, favorecería el anclaje de la porción cervical de estos en hueso cortical aumentando así la estabilidad primaria. Esto se vería favorecido también por el diseño cónico, el cual presenta un mayor diámetro en la zona cervical del implante favoreciendo de esta manera el BIC y por lo tanto la estabilidad primaria.<sup>(16, 24)</sup> Cabe destacar la enorme diferencia que existió para ambos tipos de implantes en las muestras óseas 3 y 4 para ambas pruebas mecánicas. Estos resultados fueron de 8 Ncm para el implante cilíndrico y de 34 Ncm para el cónico en la muestra número 3 y de 11 Ncm para el cilíndrico y de 29 para el implante cónico en la 4. Esta diferencia tan grande, mayor que la de las otras muestras óseo, presentando zonas de mayor densidad en el sitio donde se colocó el implante cónico, esto sumado obviamente al aumento en el torque alcanzado por se por este macrodiseño de implante. Otro factor muy importante que puede haber llevado a este resultado es el error humano, el cual siempre es posible en este tipo de modelos experimentales.

A la comparación radiográfica se observó un mayor BIC radiográfico en los implantes cónicos que en los cilíndricos, esto podría deberse a la compresión gradual que genera el macrodiseño cónico al ser instalado en el lecho óseo, mientras en el caso del implante cilíndrico solo la porción apical de este va generando compresión a medida que avanza hasta su posición final, disminuyendo así la compresión ósea en los sectores más coronales. Esto se pudo observar en las radiografías, en forma de una mayor cantidad de áreas radiolúcidas en la interfase hueso/implante en los implantes cilíndricos, las cuales se concentraron principalmente en la zona cervical de los implantes cilíndricos, avalando así esta explicación. Estas observaciones

de un menor BIC en los implantes cilíndricos que en los cónicos se correlacionan con los valores de torque obtenidos para ambas pruebas mecánicas realizadas fortaleciendo la aseveración de que los implantes con un diseño macroscópico cónico presentan una mayor estabilidad primaria que los cilíndricos cuando son instalados en hueso de mala calidad (tipo III/IV).

Tomando en cuenta todas las limitaciones de un modelo *in vitro* y el número total de muestras utilizadas en este trabajo de investigación, se pudo concluir lo siguiente:

- Se observaron diferencias significativas en la estabilidad primaria entre implantes cilíndricos y cónicos, alcanzando estos últimos una mayor estabilidad primaria en hueso de mala calidad.

- Los implantes cónicos alcanzaron una estabilidad primaria significativamente mayor que los cilíndricos, medida mediante pruebas de torque final de inserción y torque de remoción cuando fueron instalados en un modelo de hueso porcino de calidad ósea tipo III/IV según la clasificación de Lekholm y Zarb.

- Al análisis radiográfico se observó un mayor contacto

hueso/implante (BIC) en los implantes cónicos que en los cilíndricos al ser instalados en hueso porcino tipo III/IV.

- Los resultados obtenidos mediante las pruebas mecánicas se correlacionaron con lo observado radiográficamente.

Dadas todas estas observaciones, y tomando en cuenta las limitaciones de este estudio, debería priorizarse la utilización de implantes cónicos en zonas con hueso de mala calidad, como por ejemplo la zona posterior del maxilar, sobre todo si se intenta realizar protocolos de carga inmediata.

Es necesario, sin embargo, comprobar mediante estudios clínicos o mediante la utilización de un mayor número de muestras la fidelidad de los resultados obtenidos en el presente estudio.

## AGRADECIMIENTOS

Al señor Fritz Stein y la empresa Dequip por contribuir con los implantes utilizados en este trabajo.

## REFERENCIAS BIBLIOGRÁFICAS

- Barzilay I. Immediate implants, their current status. *Int J Prosth.* 1993;6:169.
- Branemark PI, Engstrand P, Ohnrell LO, Grondahl K, Nilsson P, Hagberg K, Darle C, Lekholm U. Branemark Novum: a new treatment concept for rehabilitation of the edentulous mandible. Preliminary results from a prospective clinical followup study. *Clin Implant Dent Relat Res.* 1999;1:2-16.
- Schnitman PA, Wöhrlé PS, Rubenstein JE. Immediate fixed interim prostheses supported by two-stage threaded implants: methodology and results. *J Oral Implantol.* 1990;16:96-105.
- Schnitman PA, Wöhrlé PS, Rubenstein JE, DaSilva JD, Wang NH. Ten-year results for Branemark implants immediately loaded with fixed prostheses at implant placement. *Int J Oral Maxillofac Implants* 1997;12:495-503.
- Neukam FW, Flemmig TF. Local and systemic conditions potentially compromising osseointegration. Consensus report of Working Group 3. *Clin Oral Imp Res.* 2006;17(Suppl.2):160-162.
- Raspall G. *Cirugía Oral e Implantología*. 2ª edición, España; Editorial Médica Panamericana, 2006;186.
- Romanos GE. Present Status of Immediate Loading of Oral Implants. *J Oral Implantol.* 2004;30(3):189-197.
- Molly L. Bone density and primary stability in implant therapy. *Clin Oral Imp Res.* 2006;17(Suppl.2):124-135.
- Chorres JE, Rodríguez V, Chorres VH, Nakakuki T. ¿Como mejorar la estabilidad primaria del implante en áreas de baja densidad ósea? *Visión Dental.* 2005;8:4-9.
- Sennerby L, Roos J. Surgical determinants of clinical success of osseointegrated oral implants: a review of the literature. *Int J Prosthodontics.* 1998;11:408-420.
- Lekholm U, Zarb GA. Patient selection and preparation. In: Branemark P I, Zarb G A, & Albrektsson T (eds). *Tissue-integrated prostheses: osseointegration in clinical dentistry*. Chicago; Quintessence Publishing Co., 1985:199-209.
- O'Sullivan D, Sennerby L, Meredith N. Influence of implant taper on the primary and secondary stability of osseointegrated titanium implants. *Clin Oral Impl Res.* 2004;15:474-480.
- Beer A, Gahleitner A, Holm A, Birkfellner W, Homolka P. Adapted preparation technique for screw-type implants: explorative *in vitro* pilot study in a porcine bone model. *Clin Oral Impl Res.* 2007;18:103-107.
- O'Sullivan D, Sennerby L, Meredith N. Measurements comparing the initial stability of five designs of dental implants: A human cadaver study. *Clin Implants Dent. Rel Res.* 2000;2:85-92.
- Shalabi M, Wolke JG, Jansen J. The effects of implant surface roughness and surgical technique on implant fixation in an *in vitro* model. *Clin Oral Impl Res.* 2006;17:172-178.
- Martinez H, Davarpanah M, Missika P, Celletti R, Lazzara R. Optimal implant stability in low density bone. *Clin Oral Impl Res.* 2001;12:423-432.
- Truhlar RS, Orenstein IH, Morris HF, Ochi S. Distribution of bone quality in patients receiving endosseous dental implants. *Journal of Oral and Maxillofacial Surgery.* 1997;55(Suppl.5):38-45.
- Jaffin RA, Berman CI. The excessive loss of Branemark fixtures in type IV bone: A 5-year analysis. *Journal of Periodontology.* 1991;62:2-4.
- Friberg B, Sennerby L, Roos J, Johansson P, Strid CG, Lekholm U. Evaluation of bone density using cutting resistance measurements and microradiography. *An in vitro study in pig ribs.* *Clin Oral Impl Res* 1995;164-171.
- Trisi P, Rao W. Bone classification: clinical histomorphometric comparison. *Clin Oral Impl Res.* 1999;10:1-7.
- Adell R, Eriksson B, Lekholm U, Branemark PI, Jemt T. A long-term follow-up study of osseointegrated implants in the treatment of the totally edentulous jaw. *Int J Oral Maxillofac Implants.* 1990;5:347-359.
- Branemark PI, Hansson BO, Adell R, Breine U, Lindström J, Hallén O, Öhman A. Osseointegrated implants in the treatment of the edentulous jaw. Experience from a 10 year period. *Scandinavian Reconstructive Surgery II.* 1977;(Suppl.16):1-132.
- Watzak G, Zechner W, Ulm C, Tangl S, Tepper G, Watzek G. Histologic and histomorphometric analysis of three types of dental implants following 18 months of occlusal loading: a preliminary study in baboons. *Clin Oral Impl Res.* 2005;16:408-416.
- Palacci P. *Esthetic Implant Dentistry: Soft and Hard Tissue Management*. 2nd reprinting; USA: Quintessence, 2006;22-29.
- Corso M, Sirota C, Fiorellini J, Rasool F, Szmukler-Moncler S, Weber HP. Clinical and radiographic evaluation of early loaded free standing dental implants with various coatings in beagle dogs. *J. Prosthet. Dent.* 1999;82:428-435.
- Branemark, PI, Zarb GA, Albrektsson T. *Tissue-Integrated Prostheses: Osseointegration in Clinical Dentistry*. Quintessence, 1985, USA.
- Orenstein IH, Tarnow DP, Morris HF, Ochi S. Factors affecting implant mobility at placement and integration of mobile implants at uncovering. *Journal of Periodontology.* 1998;69:1404-1412.
- Nkenke E, Hahn M, Weinzierl K, Radespiel-Tröger M, Neukam FW, Engelke K. Implant stability and histomorphometry: a correlation study in human cadavers using stepped cylinder implants. *Clin Oral Imp Res.* 2003;14:601-609.
- Pinheiro JM, Lima ZF, Mansini R, Melo A. Correlation of placement torque and survival of single-tooth implants. *Int J Oral Maxillofac Implants* 2005;20(5):769-776.
- Aparicio C, Lang NP, Rangert B. Validity and clinical significance of biomechanical testing of implant/bone interface. *Clin Oral Imp Res.* 2006;17(Suppl. 2):2-7.
- Szmukler-Moncler S, Salama H, Reingewirtz Y, Dubruille JH. Timing of loading and effect of micromotion on bone-dental implant interface: review of experimental literature. *Journal of Biomedical Materials Research.* 1998;43:192-203.
- Hobkirk JA, Wiskott HWA. Biomechanical aspects of oral implants. Consensus report of Working Group I. *Clin Oral Imp Res.* 2006;37(Suppl.2):52-54.
- Sul YT, Johansson CB, Jeong Y, Wennerberg A, Albrektsson T. Resonance frequency and removal torque analysis of implants with turned and anodized surface oxides. *Clin Oral Impl Res.* 2002;13:252-259.

## CORRESPONDENCIA AUTOR

Christian Nappe Abaroa  
Departamento de Periodoncia, Facultad de Odontología  
Universidad Mayor. Chile.  
c\_nappe@hotmail.com

Trabajo recibido el 21/10/2007.

Aprobado para su publicación el 07/02/2008.