


BORRADOR



# Revista Clínica de Periodoncia, Implantología y Rehabilitación Oral

[www.elsevier.es/piro](http://www.elsevier.es/piro)



## REPORTE CLÍNICO

# Recuperación de la tabla ósea vestibular a través de ortodoncia: reporte de caso

Danica Mandakovic<sup>a,\*</sup> y Patricio Neira<sup>b</sup>

<sup>a</sup> Facultad de Odontología, Universidad Andrés Bello, Santiago, Chile

<sup>b</sup> Facultad de Odontología, Universidad de Chile, Santiago, Chile

Recibido el 13 de abril de 2015; aceptado el 27 de septiembre de 2015

### PALABRAS CLAVE

Tabla vestibular;  
Movimiento  
ortodóncico;  
Regeneración ósea;  
Dehiscencia

### KEYWORDS

Alveolar table;  
Orthodontic  
movement;  
Bone regeneration;  
Dehiscence

**Resumen** En la actualidad, el trabajo interdisciplinario es fundamental para la resolución de casos complejos. En el tratamiento de las alteraciones bucales, distintas especialidades pueden aportar a la resolución de un caso. Muchas veces la ortodoncia y periodoncia actúan en combinación para devolver el estado de salud oral al paciente.

El caso que se presenta a continuación corresponde al reporte clínico de una pieza dentaria que, encontrándose fuera del reborde alveolar, fue ubicada a través del tratamiento de ortodoncia en la posición adecuada, permitiendo así una recuperación ósea en la zona que mejora el pronóstico de la pieza y del implante en caso de requerirse un reemplazo.

© 2015 Sociedad de Periodoncia de Chile, Sociedad de Implantología Oral de Chile y Sociedad de Prótesis y Rehabilitación Oral de Chile. Publicado por Elsevier España, S.L.U. Este es un artículo Open Access bajo la licencia CC BY-NC-ND (<http://creativecommons.org/licenses/by-nc-nd/4.0/>).

### Vestibular alveolar bone recovery using orthodontic treatment: Case report

**Abstract** Multidisciplinary work is currently very relevant for the resolution of complex cases. In the buccal alterations treatment, many dental specialties can contribute to resolve a case. Orthodontic and periodontic treatments work often together to recover the oral health of a patient.

The following case is a report of a tooth with its apical portion outside the alveolar bone. It was repositioned by orthodontic treatment, resulting in bone recovery in that area. This improved the prognosis of the tooth and the implant in case a replacement was needed.

© 2015 Sociedad de Periodoncia de Chile, Sociedad de Implantología Oral de Chile y Sociedad de Prótesis y Rehabilitación Oral de Chile. Published by Elsevier España, S.L.U. This is an open access article under the CC BY-NC-ND license (<http://creativecommons.org/licenses/by-nc-nd/4.0/>).

\* Autor para correspondencia.

Correo electrónico: [dmandakovic@gmail.com](mailto:dmandakovic@gmail.com) (D. Mandakovic).

<http://dx.doi.org/10.1016/j.piro.2015.09.012>

0718-5391/© 2015 Sociedad de Periodoncia de Chile, Sociedad de Implantología Oral de Chile y Sociedad de Prótesis y Rehabilitación Oral de Chile. Publicado por Elsevier España, S.L.U. Este es un artículo Open Access bajo la licencia CC BY-NC-ND (<http://creativecommons.org/licenses/by-nc-nd/4.0/>).

Cómo citar este artículo: Mandakovic D, Neira P. Recuperación de la tabla ósea vestibular a través de ortodoncia: reporte de caso. Rev Clin Periodoncia Implantol Rehabil Oral. 2015. <http://dx.doi.org/10.1016/j.piro.2015.09.012>

## Introducción

En el tratamiento de las alteraciones bucales distintas especialidades pueden aportar a la resolución de un caso. Muchas veces la ortodoncia y la periodoncia actúan en combinación para devolver el estado de salud oral al paciente.

El objetivo de la terapia periodontal es devolver el estado de salud de los tejidos periodontales, así como mantener este estado en el tiempo. La planificación de un tratamiento de ortodoncia se basa en objetivos previamente determinados, como mantener o mejorar la estética facial y dentaria, lograr una oclusión funcional y estabilidad, satisfacer las expectativas del paciente y mantener la salud articular y periodontal<sup>1</sup>.

Muchas veces la terapia de ortodoncia implica la compensación de anomalías esqueléticas; en algunos casos, el tratamiento de ortodoncia puede dejar piezas dentarias en posiciones extremas, que en ocasiones resulta en inestabilidad de los dientes y daño en el tejido de soporte. Esta condición genera una situación de debate entre las distintas especialidades, ya que las alternativas de tratamiento pueden ser controversiales, llegando incluso a la posibilidad de plantear la extracción de una pieza para reemplazarla por un implante oseointegrado<sup>2</sup>.

Entender el comportamiento periodontal frente al tratamiento de ortodoncia es crítico para obtener un resultado adecuado. Es, por lo tanto, fundamental que el ortodontista conozca las características de la morfología del tejido blando y del hueso subyacente<sup>3</sup> antes de iniciar el tratamiento de ortodoncia. Junto con esto, es fundamental el trabajo en conjunto de las especialidades necesarias para tratar de buscar la mejor opción para el paciente.

Dentro de las características que es necesario conocer se encuentra el biotipo o morfotipo periodontal, el que se clasifica como fino o grueso según el aspecto visual de la encía, observando su textura y la transparencia de los capilares sanguíneos<sup>4</sup>. Un biotipo periodontal fino indica que no solo el tejido blando lo es, sino que el tejido óseo subyacente también es delgado, lo cual es un factor de riesgo para la formación de recesiones gingivales. Por el contrario, en un biotipo grueso, los riesgos de formación de recesión son mucho menores<sup>2</sup>. Los movimientos ortodóncicos de los dientes a través del proceso alveolar pueden resultar en el desarrollo de problemas mucogingivales, particularmente en casos de encía y hueso alveolar subyacente delgados<sup>5</sup>.

Otra condición que debe conocerse es el movimiento dentario, especialmente en sentido vestibulolingual. Este debe ser precedido de un examen cuidadoso de las dimensiones de los tejidos que recubren la superficie vestibular de los dientes a desplazar<sup>6,7</sup> con el fin de evitar que el movimiento deje la raíz del diente fuera del proceso alveolar.

A pesar de que la mantención de la salud periodontal es un objetivo ortodóncico, en el estudio de casos consideramos el aspecto periodontal generalmente cuando el paciente presenta condiciones iniciales patológicas tales como recesiones, gingivitis, periodontitis, etc. Sin embargo, en condiciones de salud periodontal, no siempre se toman las consideraciones clínicas para evitar producir daño en estos tejidos. La evaluación periodontal es un requisito importante para el paciente antes de la terapia ortodóncica, ya que los problemas periodontales muchas veces

pueden ser prevenidos con una planificación cuidadosa y un buen control de la higiene oral<sup>8</sup>. Debiera tomarse en cuenta al momento de hacer nuestro plan de tratamiento el biotipo periodontal, que es una característica fácil de determinar en el examen clínico por inspección visual. En casos de compensación de clases II, donde realizamos exodoncia de premolares y retrusión de incisivos superiores, el biotipo juega un rol fundamental. El movimiento de un diente hacia una cortical delgada situada por vestibular o lingual debe llevarse a cabo con sumo cuidado para evitar complicaciones<sup>7</sup>, tales como dehiscencias, fenestraciones a nivel apical, recesiones gingivales, entre otras.

Dentro de la implicancia que genera el biotipo, está el grosor de las tablas óseas vestibulares. Cook et al., el año 2011<sup>3</sup>, realizaron un estudio donde se midió el grosor del hueso vestibular a 4, 6, 8 y 10 mm apical al límite amelocementario con tomografía computarizada. Los resultados demostraron que existe diferencia estadísticamente significativa en el grosor del hueso vestibular en biotipo fino y grueso. Sin embargo, es importante mencionar que si bien las diferencias son estadísticamente significativas entre ambos biotipos, el biotipo grueso no presenta grandes dimensiones en el grosor de la tabla vestibular. Los promedios para un incisivo central van desde 0,383 y 0,601 mm según la distancia del límite amelocementario en un biotipo fino; los valores en un biotipo grueso se encuentran entre 0,811 y 1,218 mm.

Esto nos demuestra que en el movimiento dentario en el sector anterosuperior se debe considerar el biotipo del paciente como un factor de posible riesgo para que movimientos de retrusión coronaria lleven al ápice fuera del proceso alveolar.

Actualmente los exámenes imagenológicos en 3D como el *cone beam* nos permiten conocer de mejor manera el estado de la relación de las raíces con las tablas óseas vestibulares: es una gran herramienta para detectar condiciones de riesgo o la situación real de una pieza que ya está comprometida.

## Caso clínico

El siguiente caso clínico fue autorizado para presentarse a través de consentimiento informado validado por el Comité de Ética Científica del Servicio de Salud Aconcagua.

Paciente de sexo femenino de 16 años acude a un especialista en periodoncia derivada por un rehabilitador oral por molestias en la pieza 2.1. Al examen clínico se apreciaba que la paciente presentaba aparatología fija de ortodoncia, aumento de volumen en la zona apical de la pieza y dolor a la percusión. Sin embargo, llamó la atención la posición de la pieza en la arcada, por lo que se solicitó un escáner de la zona afectada. El *cone beam* se tomó con un equipo Planmeca Pro Max 3Ds y fue procesado con el programa Romexis y mostró una evidente inclinación hacia vestibular de la pieza 2.1, que quedaba prácticamente fuera del proceso alveolar (fig. 1a y b).

Con estos hallazgos se deriva a una evaluación por el endodoncista para determinar la necesidad de tratamiento y, al mismo tiempo, a un ortodontista para evaluar la posibilidad de reubicar la raíz de la pieza 2.1 en el proceso alveolar.

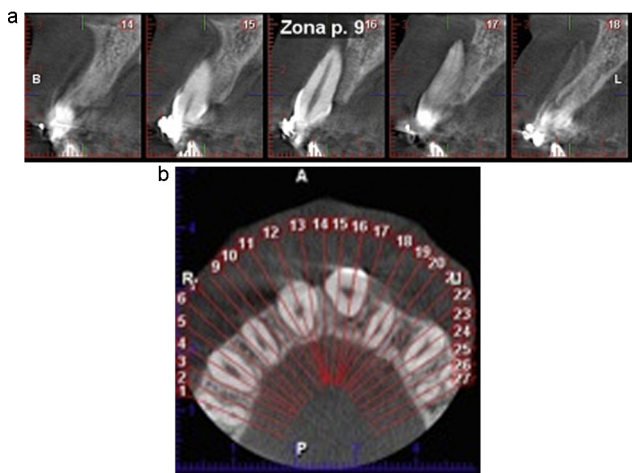


Figura 1 Imágenes del escáner inicial. a) Vista sagital. b) Vista oclusal.

El endodoncista decidió realizar el tratamiento de conducto, dada la ausencia de vitalidad de la pieza dentaria.

La paciente reportó que estaba en tratamiento de ortodoncia hacía 2 años con un diagnóstico inicial de protrusión dentaria superior y apiñamiento inferior.

Ortodómicamente, al examen clínico se observa neutroclusión molar y canina derecha y mesioclusión izquierda. La línea media dentaria superior era coincidente con la línea media facial, pero la inferior estaba desviada 2 mm a la izquierda. El *overbite* era de 2 mm y el *overjet* de 2,5 mm. Presentaba dolor moderado a la palpación de mucosa vestibular a la pieza 2.1 (fig. 2).

En el análisis cefalométrico, la paciente tenía un patrón mesofacial y clase I esquelético, con un VERT de Ricketts de +0,05 y un ángulo ANB dentro de la norma. La inclinación dentaria era de 62° en incisivo superior y de 93° el inferior.

El análisis de modelos resultó en que no había discrepancia en ambos arcos, puesto que las piezas estaban alineadas. El Bolton anterior fue de 73,2%.

El plan de tratamiento, considerando el mal pronóstico periodontal de la pieza, fue realizar el tratamiento de endodoncia y luego iniciar una fase de ortodoncia para hacer torque palatino de la raíz del incisivo, repositionando el diente en el eje adecuado, de modo tal que raíz y ápice

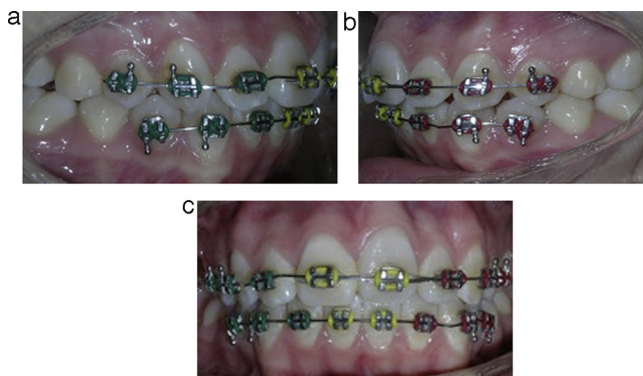


Figura 2 Fotografías iniciales. a) Vista lateral derecha. b) Vista lateral izquierda. c) Vista de frente.

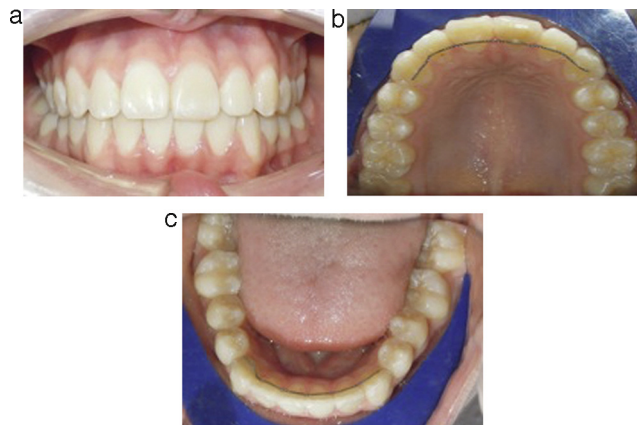


Figura 3 Fotografías intraorales del caso finalizado. a) Vista de frente. b) Vista oclusal superior. c) Vista oclusal inferior.

quedaran posicionados nuevamente dentro del tejido óseo. Se plantearon más objetivos ortodóncicos, pero la paciente solicitó que se solucionara el problema en pieza 2.1 y que se realizara pronto el retiro de los aparatos fijos.

Luego del tratamiento de endodoncia, la ortodoncia se inició con la reubicación del *bracket* en una posición más cervical. Se instaló un arco (Ortotek) 0,016 Nitinol. La paciente se controlaba cada 3 semanas. Luego de 3 meses se instaló un arco de acero (Ortotek) 0,019 x 0,025 con torque vestibular de la corona y radicular de la raíz. Luego de 6 semanas se manifestó una reducción de la protrusión de la raíz y en la mucosa ya no era palpable. Al completar 6 meses de tratamiento activo, se realizó el retiro de aparatos y se instaló un retenedor palatino y lingual fijos como contención (fig. 3).

Ocho meses después del escáner inicial, se indicó un nuevo *cone beam* de la zona afectada, que fue tomado por el mismo equipo que el escáner inicial. El *cone beam* mostró que el ápice de la pieza estaba dentro del hueso y que la superficie vestibular de la pieza dentaria se encontraba cubierta por una delgada capa de tejido óseo (fig. 4).

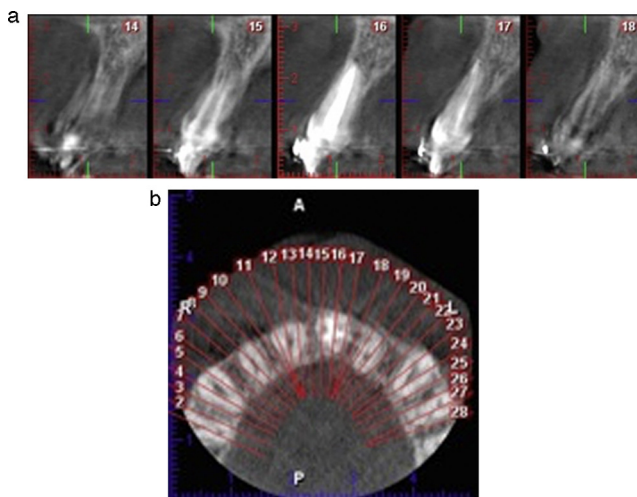


Figura 4 Imágenes del escáner final. a) Vista sagital. b) Vista oclusal.

Actualmente han transcurrido 2 años del inicio del tratamiento y la paciente se encuentra sin sintomatología en la pieza dentaria afectada. El endodoncista controla cada 6 meses con radiografía periapical y no se ven cambios radiculares ni en el tejido óseo circundante.

## Discusión

La adecuada evaluación del paciente es fundamental en cualquier tipo de diagnóstico y hay casos en que el diagnóstico interdisciplinario nos permite orientar un mejor plan de tratamiento<sup>9</sup>.

Es importante conocer, en los casos en que la planificación de tratamiento implica movimientos compensatorios de incisivos superiores en clases II o inferiores en clases III, el biotipo y, junto con ello, si el tejido óseo subyacente va a ser capaz de soportar estos movimientos. Así también se debe considerar que el ancho de la tabla vestibular de los incisivos superiores es una dimensión acotada, por lo que tampoco podemos abusar de retrusión incisiva superior en casos de biotipos gruesos.

Inicialmente, la paciente consultó en periodoncia para evaluar la colocación de un implante. Sin embargo, dada la ausencia de tabla vestibular, el caso se hacía más complejo al tener necesariamente que reconstruir el tejido a través de técnicas regenerativas. Por esto, se planteó la alternativa de devolver la pieza a su posición original con el fin de recuperar en parte el tejido óseo perdido. Sin embargo, dado el éxito de la terapia realizada, se descartó la colocación del implante.

El análisis del caso por un equipo interdisciplinario permitió lograr buenos y satisfactorios resultados para la paciente y su entorno familiar.

## Conflicto de intereses

Los autores declaran no tener ningún conflicto de intereses.

## Bibliografía

1. Proffit W, Fields H. Ortodoncia contemporánea: Teoría y Práctica. España: Editorial Haecourt; 2001.
2. Melsen B, Allais D. Factors of importance in the development dehiscences during labial movement of mandibular incisors: A retrospective study of adult orthodontic patients. *Am J Orthod Dentofacial Orthop.* 2005;127:552-61.
3. Cook DR, Mealey BL, Verrett RG, Mills MP, Noujeim ME, Lasho DJ, et al. Relationship between clinical periodontal biotype and labial plate thickness: An in vivo study. *Int J Periodontics Restorative Dent.* 2011;31:345-54.
4. Artun J, Grobety D. Periodontal status of mandibular incisors after pronounced orthodontic advancement during adolescence: A follow up evaluation. *Am J Orthod Dentofacial Orthop.* 2001;119:2-10.
5. Wennström JL. Lack of association between width of attached gingiva and development of soft tissue recession. A 5-year longitudinal study. *J Clin Per.* 1987;14:181-4.
6. Wennstrom J, Lindhe J, Sinclair F, Thilander B. Some periodontal tissue reactions to orthodontic tooth movement in monkeys. *J Clin Per.* 1987;14:121-9.
7. Graber T, Vanarsdall R, Vig, K. Ortodoncia: principios y técnicas actuales. España: Editorial Elsevier Mosby, 4<sup>o</sup> edición; 2006.
8. Coatam G, Behrents R, Bissasa N. The width of keratinized gingival during orthodontic treatment: Its significance and impact on periodontal status. *J. of Per.* 1981;52:307-13.
9. Melsen B, Laursen M. Dentición óptima en el paciente de periodontitis. Concepto ortodóncico. *Forum Implantologicum.* 2014;10:34-44.